

O‘ZBEKISTON RESPUBLIKASI OLIY VA O‘RTA MAXSUS  
TA‘LIM VAZIRLIGI  
O‘RTA MAXSUS, KASB-HUNAR TA‘LIM MARKAZI

**N.A. TASHPULATOVA**

# **STOMATOLOGIK KASALLIKLAR**

*Tibbiyot kollejlari o‘quvchilari uchun darslik*

*Qayta nashr*

TOSHKENT– 2016

UO'K 616.31(075)

KBK 56.6

T 29

**N.A. Tashpulatova.** Stomatologik kasalliklar. Kasb-hunar kollejlari o'quvchilari uchun o'quv qo'llanma. (Qayta nashr). «Fan va texnologiya», 2016, 144 b.

Darslikda stomatologik kasalliklarning kelib chiqish sabablari, klinik belgilari, zamonaviy tekshirish usullari, davolash va oldini olish chora-tadbirlari atroflicha yoritilgan va rasmlar bilan boyitilgan. Darslikka OITV infeksiyasining oldini olish va og'iz bo'shlig'ida kasallikning namoyon bo'lish belgilari haqida to'liq ma'lumot berilgan.

Darslik tibbiyot kollejarining «Stomatologiya» yo'nalishi o'quvchilari va faoliyat yuritayotgan tish texniklari uchun mo'ljallangan. Darslikni tayyorlashda ko'pgina stomatologiya yo'nalishi adabiyotlaridan, internet tarmog'i ma'lumotlaridan foydalanilgan.

**UO'K 616.31(075)**

**KBK 56.6**

**Taqrizchilar:**

**D.G. Abdurahmonova** – «Dilshod denta» stomatologik klinikasi bosh shifokori;

**Sh.E. Utamov** – M.Tursunxo'jayeva nomli Toshkent tibbiyot kolleji o'qituvchisi.

O'zbekiston Respublikasi Oliy va o'rta maxsus, kasb-hunar ta'limi markazi  
ilmiy-metodik Kengashi qaroriga asosan nashr etildi.

ISBN 978-9943-978-34-8

© N. Tashpulatova, 2012;

© «Voriz-nashriyot», 2012;

© «Fan va texnologiya», 2016.

## KIRISH

O‘zbekiston Respublikasi mustaqilikka erishganidan so‘ng, barcha sohalardagi kabi ta‘lim tizimida ham tub islohotlar amalga oshirilmogda.

O‘zbekiston Respublikasi Davlat tarmoq standartlari va o‘quv dasturlarining yangilanishi natijasida zamonaviy, takomillashtirilgan darsliklar yaratish ehtiyoji tug‘ildi.

Taqdim etilayotgan darslikda stomatologik kasalliklarning kelib chiqish sabablari, klinik belgilari, zamonaviy tekshirish usullari, davolash va oldini olish chora-tadbirlari atroflicha yoritilgan va rasmlar bilan boyitilgan. Hozirgi kunda dolzarb bo‘lgan OITV kasalligining yuqishida stomatologlarning o‘rni, uni oldini olish va og‘iz bo‘shlig‘ida namoyon bo‘lish belgilari haqida to‘liq ma‘lumot berilgan.

Darslik tibbiyot kollejarining «Stomatologiya» tayyorlov yo‘nalishi o‘quvchilari uchun mo‘ljallangan. Darslikni tayyorlashda turli yillarda chop etilgan stomatologiya yo‘nalishi adabiyotlaridan, Toshkent Tibbiyot Akademiyasi oliygohi professor – o‘qituvchilari tomonidan yaratilgan o‘quv qo‘llanma va adabiyotlardan, internet tarmog‘i ma‘lumotlaridan foydalanildi.

Ushbu darslikda kamchiliklar bo‘lishi tabiiydir, shuning uchun bizga bildirilgan tanqidiy fikr-mulohazalarni, maslahatlarni samimiyat bilan qabul qilamiz.

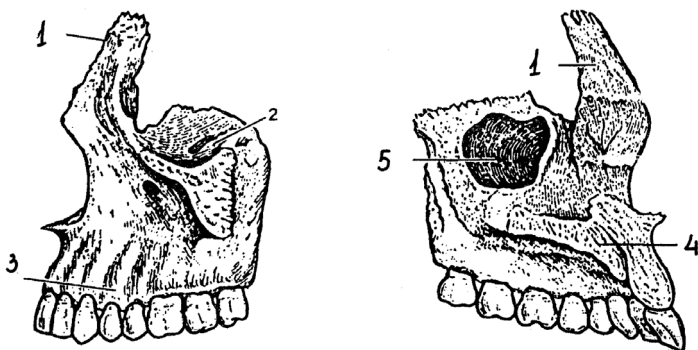
# I BOB

## OG‘IZ BO‘SHLIG‘I ORGANLARI ANATOMIYASI, GISTOLOGIYASI VA FIZIOLOGIYASI

### YUQORI JAG‘ SUYAGI

Yuqori jag‘ – (maxilla) kalla skeletining yuz qismiga kiruvchi, juft suyak. Bu suyakning tanasi va to‘rtta o‘sig‘i bor. O‘siqlari: peshona, yonoq, tanglay, alveola. Yuqori jag‘ peshona, yonoq, tanglay o‘siqlari yordamida kalla skeleti suyaklari bilan tutashadi. Suyak tanasidan to‘rt tomonga to‘rtta o‘siq ketadi. Peshona o‘sig‘i peshona suyagiga birlashadi, yonoq o‘sig‘i yonoq suyagi bilan birlashadi. Alveola o‘sig‘i past tomonga qaragan bo‘lib unda tishlarning ildiz kataklari joylashadi. Tish ildizlari ushbu kataklarga kirib turadi. Tanglay o‘sig‘i o‘zaro tutashib qattiq tanglayning oldingi 2/3 qismini tashkil etadi. O‘ng va chap tanglay o‘siqlari chok hosil qilib tutashadi. Chokning oldingi tomonida kurak tish teshigi ko‘rinib turadi va kanal bo‘ylab davom etadi (1-rasm).

Yuqori jag‘ tanasining ichida havo saqlovchi bo‘shliq bo‘lib, ushbu bo‘shliqni Gaymorov bo‘shlig‘i deb ataladi. Gaymorov bo‘shlig‘i 15–20 yoshlarda to‘liq shakllanib bo‘ladi u o‘rtacha 3 smga ega bo‘-



1-rasm. Yuqori jag‘ suyagi:

1 – peshona o‘sig‘i; 2 – yonoq o‘sig‘i; 3 – alveola o‘sig‘i; 4 – tanglay o‘sig‘i;  
5 – yuqori jag‘ bo‘shlig‘i.

lib yuqori 4,5,6 tishlar sohasida joylashadi. Birinchi katta oziq (molyar) tishlarning ildiz uchlari Gaymorov bo'shlig'i tubiga juda yaqin joylashadi, ba'zi hollarda bo'shliq qobig'i bilan to'qnashadi. Ildizlarning bunday joylashishi kasallangan tish orqali yallig'lanish Gaymorov boshlig'iga siljishi va unung yallig'lanishiga olib kelishi mumkin. Bundan tashqari qayd qilingan tishlarni olishda Gaymorov bo'shlig'i tubining teshilishi natijasida oqmal yo'l ochilishi kuzatiladi. Bunday yallig'lanish odontogen gaymoritlar deb ataladi.

Yuqori jag'da 4 ta yuza farqlanadi: yuqori tomondan ko'z kosasiga qaragan yuza, oldingi tomondan yuzga qaragan yuza, medial burunga qaragan yuza va orqa tomondan chakka osti yuzasi.

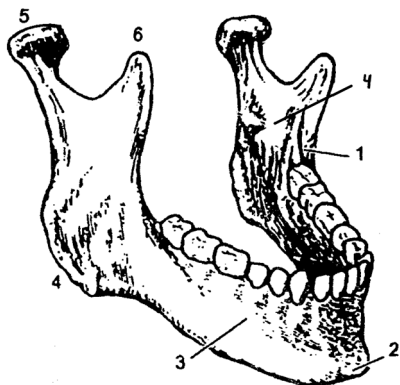
Yuqori jag'da burun bo'shlig'i va Gaymorov bo'shlig'i bo'lganligi uchun nozikroq ko'rinadi. Shunga qaramay bu ikkala bo'shliq chaynash vaqtida hosil bo'lgan bosimga qarshilik ko'rsata oladi. Yuqori jag'ning bunday chidamliligi undagi zich suyak moddasidan tashkil topgan kuchli ustunlarning borligidir. Ustunlarni kontrforslar deb ataladi. Kontrforslar ovqatni uzib olish va chaynashda kelib chiqadigan kuchli zo'riqishlarni jag' bo'ylab taqsimlab, so'ngra kalla skeletining boshqa suyaklariga uzatadi. Yuqori jag' kontrforslari to'rtta bo'lib ular quyidagilar: burun – peshona, yonoq, tanglay, qanot – tanglay.

## **PASTKI JAG'**

Pastki jag' (mandibula) suyagi kalla skeletining yagona harakatlanadigan suyagi. Pastki jag' ikki qismdan tashkil topgan: tanasi va o'siqlari. Pastki jag' embrional davrda ikkita yarim bo'laklardan iborat bo'lib, go'dak 1 yoshga to'lganida bitishi tugallanadi va u toq suyakka aylanadi. Suyak tanasining yuqori qismida alveola o'sig'i bo'lib unda alveola kataklari joylashadi (2-rasm).

Pastki jag'da ikkita o'siq joylashgan. Orqada joylashgan o'siq bo'g'im o'sig'i, oldingi o'siq toj o'sig'idir. Pastki jag' shoxlarining ichki yuzasida pastki jag' teshigi bo'lib, pastki jag' kanali shu teshikdan boshlanadi.

Pastki jag'ning tanasi shoxlari bilan tutashib burchak hosil qiladi. Ushbu burchak inson hayoti davomida doimiy ravishda o'zgarib



### 2-rasm. Pastki jagʻ suyagi:

1 – molyar orqa chuqurchasi; 2 – iyak boʻrtmasi; 3 – tanasi; 4 – pastki jagʻ burchagi; 5 – boʻgʻim oʻsigʻi; 6 – toj oʻsigʻi.

boradi. Yangi tugʻilgan chaqaloqda burchak  $140^{\circ}$  ga, tishlar chiqqanidan soʻng  $130^{\circ}$ – $138^{\circ}$  ga teng boʻlishi, yoshi ulgʻayib tishlari tushib ketsa yana burchak kattalashadi.

Pastki jagʻning yuzasi gʻadirbudurlikdan iborat. Ushbu gʻadirbudurliklarga chaynash muskullari birikadi. Pastki jagʻ oʻzining tuzilish xususiyatiga koʻra tashqi taʼsirlarga chidamlidir, shuning uchun ham yuqori jagʻga nisbatan pastki jagʻning deformatsiyasi kam uchraydi.

## OGʻIZ BOʻSHLIGʻI

Ogʻiz boʻshligʻi (cavum oris) hazm kanalining boshlangʻich boʻlimi hisoblanadi. Bu boʻshliq oldingi va yon tomondan lablar va lunjlar bilan, yuqoridan tanglay, pastdan ogʻiz boʻshligʻining tubi bilan chegaralangan. Orqa tomondan ogʻiz boʻshligʻining devori yoʻq boʻlib tomoq orqali halqum boʻshligʻiga tutashadi. Tomoq yuqori tomondan yumshoq tanglay bilan, yon tomondan tanglay ravoqlari bilan, past tomondan til ildizi bilan chegaralanadi.

Ogʻiz boʻshligʻi ikki qisimdan iborat: ogʻiz dahlizi va asl ogʻiz boʻshligʻi. Ogʻiz dahlizi lablarning va lunjlarning ichki yuzasi bilan tishlar va milklarning orasidagi oraliq. Ogʻiz dahlizi ogʻiz teshigi orqali tashqi muhitga tutashadi. Ogʻiz boʻshligʻi ogʻiz boʻshligʻining tishlar va milklarning ichki tomondagi qismidir.

Lablar asosan ogʻizning doira muskullaridan tashkil topgan. Lablar sirtidan teri bilan, ichkaridan esa shilliq parda bilan qoplangan. Lunjlar lunj muskullaridan tashkil topgan boʻlib sirtidan teri bilan, ichkaridan esa shilliq parda bilan qoplangan.

Tanglay og'iz bo'shlig'ining yuqori devorini tashkil etadi. Orqa tomonda qattiq tanglay yumshoq tanglayga o'tadi. Yumshoq tanglay shilliq parda bilan qoplangan muskullardan tashkil topgan. Yumshoq tanglayning orqadagi qismi tanglay pardasini hosil qiladi. Unda o'rta chiziq bo'ylab tilcha joylashadi. Og'iz bo'shlig'ining tubi til bilan qoplangan bo'ladi.

Og'iz bo'shlig'i shilliq pardasi (tunika, mucosa, oris) uch qavatdan tashkil topgan: epiteliy, asli shilliq qavat va shilliq osti qavati. Asl shilliq qavati epiteliy bilan qoplangan. Og'iz bo'shlig'i shilliq pardasini tanglay, labning qizil hoshiyasi va biroz milk qisimlaridagi epiteliyda shohlanishga moyillik seziladi. Epiteliy ostida bazal membranani hosil qiluvchi argirofil tolachalar chigali bor. Ushbu qavatlardan so'ng ogiz bo'shlig'i shilliq pardasining asl qavati joylashadi. Asl qavati yahlit birlashtiruvchi to'qimadan tuzilgan bo'lib asosiy modda, tolali tuzilmalar va hujayralar bor. Og'iz bo'shlig'i shilliq pardasining asl qavatida juda ham ko'p kichik so'lak bezlari joylashgan. Undan tashqari qon tomirlar va nerv oxirlari joylashgan. Shilliq osti qavati birmuncha g'ovak birlashtiruvchi to'qimadan iborat bo'lib, qattiq tanglay va milk sohalarda uchraydi.

Og'izning turli qisimlardagi shilliq parda turlicha. Labning qizil hoshiyasi terining shilliq pardaga o'tish chegarasi hisoblanadi. Labda yog' bezlari bo'lib ter bezlari, soch va shilliq osti qavatida yo'q. Lab shilliq pardasida juda ham ko'p mayda so'lak bezlari joylashgan. Lablar milkka shilliq pardadan hosil bo'lgan parda, lab yuganchasi yordamida tutashadi. Ayrim insonlarda ushbu lab yuganchaning kaltaligi kuzatiladi, bu esa markaziy kurak tishlarning orasida yoriq bo'lishiga sabab bo'lishi mumkin.

Lunjning shilliq pardasida shilliq osti qavati yaxshi rivojlangan. Bu lunj shilliq pardasining harakatchangligini ta'minlaydi. Shilliq osti qavatida yog' bezlari, qon tomirlar joylashgan. Lunjning yuqori oltinchi tishlar sohasida quloq oldi so'lak bezining ochilish nayi joylashgan bo'lib undan doimiy ravishda shaffof suyuqlik so'lak ajralib chiqib turadi. Milk anatomik uch qisimdan tashkil topgan: marginal, alveolyar va milk so'rg'ichi. Milkda shilliq osti qavati yo'q, shuning uchun milk alveola o'sig'ining suyak usti pardasiga jips birikib turadi.

Ogʻiz boʻshligʻi shilliq pardasi quyidagi funksiyalarni bajaradi: himoya, plastik, sezish va soʻrilish. Ogʻiz boʻshligʻi shilliq pardasi qator mikroorganizmlar uchun baryer hisoblanib himoya funksiyasini bajaradi. Ogʻiz boʻshligʻi shilliq pardasining plastiklik funksiyasi terining plastiklik funksiyasidan 3–4 barobar yuqori. Shuning uchun bu yerda regeneratsiya jarayoni tez kechadi va natijada jarohatlar tez bitadi. Sezish funksiyasi ogʻiz boʻshligʻi shilliq pardasida koʻpgina retseptorlar (taʼmni, haroratni, bosimni sezuvchi hujayralar) joylashganligi uchun amalga oshadi. Ushbu retseptorlar sovuqni, issiqni, ogʻriqni, taʼmni va taktil sezgilarni (bosimni sezish) his qilishni taʼminlaydi. Ogʻiz boʻshligʻi shilliq pardasida bir qator organik va noorganik moddalr soʻriladi. Bu moddalar aminokislotalar, antibiotiklar, dori moddalar va boshqalar.

## TISHLAR

Tish-(dens). Tishlar inson hayoti mobaynida muhim rol oʻynaydi. Ular ovqatni uzib olish, mexanik maydalash, soʻzlarni toʻgʻri talaffuz etishda ham ishtirok etadi. Inson hayotida tishlar ikki marotaba chiqadi. Tish murtaklari homilaning 6–7 haftaligidan boshlab rivojlanadi. Avval sut tishlar chiqib, soʻng doimiy tishlar bilan almashadi. Tishlar chiqish mexanizmi judayam murakkab va toʻliqligina oʻrganilmagan.

Sut tishlar 20 ta boʻlib, har bir jagʻda 10 tadan joylashgan. Sut tishlarning hosil boʻlish va ildizlarning soʻrilish muddatlari:

*1-jadval*

### Sut tishlar murtagining minerallanishi, chiqish, ildizlarning shakllanish va soʻrilish muddatlari

Tishlar	Minerallanishning boshlanishi	Chiqish muddati	Ildizning shakllanish muddati	Ildizlarning soʻrilishi
I	4 1/2	6–8 oy	2 yoshning oxiri	5 yoshdan
II	4 1/2	8–12 oy	2 yosh	6 yoshdan
III	7 1/2	12–16 oy	4 yosh	7 yoshdan
IV	7 1/2	16–20 oy	5 yosh	8 yoshdan
V	7 1/2	20–30 oy	4 yosh	7 yoshdan



Sut tishlar adabiyotlarda, tibbiyot hujjatlarida rimcha raqamlar bilan belgilanadi.

Sut tishlarning anatomik formulasi:

2102	2102
2012	2102

Sut tishlarning klinik formulasi:

V IV III II I	I II III IV V
V IV III II I	I II III IV V

Agar ogʻiz boʻshligʻida faqatgina sut tishlar boʻlsa, ushbu prikusni sut prikusi (tishlovi) deb ataladi.

Bolaning 6–7 yoshiga kelib doimiy tishlar chiqa boshlaydi va ushbu prikusni almashinuv prikusi deb ataladi. Almashinuv prikusi oxirgi sut tish tushguncha davom etadi.

Doimiy tishlar 28 tadan 32 tagacha boʻladi. Jagʻning har yarmi 2ta kurak, 1ta qoziq, 2ta premolyar (kichik oziq tishlar), va 3ta molyar (katta oziq tishlar)dan iborat.

*2-jadval*

**Doimiy tishlar murtagina mineralanish, chiqish va ildizlarining shakllanish muddatlari**

Tishlar	Murtak hosil boʻlishning boshlanishi	Chiqish muddati	Ildizlarning shakllanish muddati
1	Homiladorlikning 8-oyidan	6–8 yosh	10 yosh
2	-----	8–9 yosh	10 yosh
3	-----	10–11 yosh	13 yosh
4	2 yoshdan	9–10 yosh	12 yosh
5	3 yoshdan	11–12 yosh	12 yosh
6	Homiladorlikning 5-oyidan	6 yosh	10 yosh
7	3 yosh	12–13 yosh	15 yosh
8	5 yosh	har xil	har xil

Doimiy tishlar adabiyotlarda va tibbiyot hujjatlarida arabcha raqamlar bilan belgilanadi.

Doimiy tishlarning anatomik formulasi:

3212		2123
3212		2123

Doimiy tishlarning klinik formulasi:

87654321		12345628
87654321		12345628

BSU (VOZ) bo'yicha tish formulasi:

18,17,16,14,13,12,11		21,22,23,24,25,26,27,28
48,47,41,45,44,43,42,41		31,32,33,34,35,36,37,38

Tishlar turli vazifalarni bajaradilar. Kurak va qoziq tishlar ovqat luqmasini kesib, uzib oladilar premolyar va molyarlar ovqat luqmasini maydalaydilar. Ularning shakli bajaradigan vazifasiga ko'ra turlicha: kesuv tishlarda o'tkir qirra, chaynov tishlarda do'mboqliklar bor.

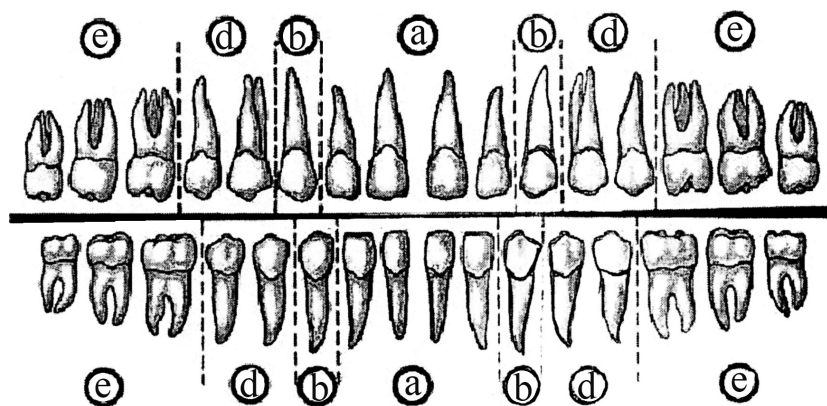
## TISH GURUHLARI

Tishlar shakli va bajaradigan vazifasiga qarab 4 guruhga bo'linadi:

1. Kesuv tishlar;
2. Qoziq tishlar;
3. Kichik oziq tishlar – premolyarlar;
4. Katta oziq tishlar – molyarlar.

Har bir tish beshta yuzadan iborat:

1. Dahliz (vestibular) yuza – tishning lab va lunjga qaragan yuzasi;
2. Oral yuza – tishning asl og'iz bo'shlig'iga qaragan yuzasi;
3. Aproksimal medial yuza – tishning yuz markaziga yaqin bo'lgan yon yuzasi;
4. Aproksimal distal yuza – yuz markazidan uzoq joylashgan yon yuzasi;



3-rasm. Tish guruhlari:

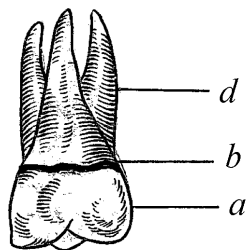
a) kesuv tishlar; b) qoziq tishlar; d) premolyarlar; e) molyarlar.

5. Kesuv yoki chaynov yuza – kurak tishlarda kesuv yuza, kichik oziq tishlar va katta oziq tishlarda chaynov yuza.

## TISHNING ANATOMIK TUZILISHI

Har bir tish uch qismdan iborat: toj, bo‘yin, ildiz (4-rasm). Tishning toj qismi deb tishning milkdan tashqariga chiqib turgan qismiga aytiladi. Bo‘yin deb tish tojning ildiziga o‘tish joyiga aytiladi. Ildiz deb tishning milk ostida, jag‘ suyaklarining alveola kataklarida joylashgan qismiga aytiladi. Bir, ikki, uch ildizli tishlar bo‘ladi. Ayrim hollarda 4,5 ildizli tishlar ham uchraydi. Tishlar bajaradigan vazifasiga mos ravishda har xil anatomik shaklga ega.

Har bir tishning ichida bo‘shliq bo‘lib, u har xil ko‘rinishga ega. Bu bo‘shliqni tish bo‘shlig‘i deb ataladi. Tish bo‘shlig‘i ikki qismdan iborat: toj va ildiz qismidagi ildiz kanallaridan iborat. Ildiz kanali ildiz uchida teshik bilan tugaydi. Tish bo‘shlig‘ini pulpa (yumshoq to‘qima) to‘ldirib turadi.



4-rasm. Tishning anatomik tuzilishi:  
a – toj, b – bo‘yin,  
d – ildiz.

## TISHNING GISTOLOGIK TUZILISHI

Tish qattiq to'qimalardan va yagona yumshoq to'qimadan tashkil topgan. Tishning qattiq to'qimalari: emal, dentin, sement. Tishning yumshoq to'qimasi: pulpa (5-rasm).

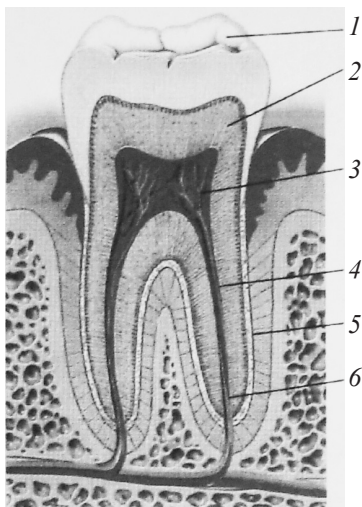
**Emal.** Tishning toj qismi emal bilan qoplangan. Emal to'qimasi odam organizmidagi eng qattiq to'qima, qattiqligi olmos qattiqligiga teng. Emal 96,4% anorganik va 1,2% organik moddalardan va 3,8 % suvdan tashkil topgan. Anorganik moddalardan mineral tuzlar va gidrooksiapatitdan tashkil topgan bo'lib, o'rtacha kalsiy – 37%, fosfor – 17% ni tashkil etadi.

Emalning asosiy tuzilishini dentinda tish sathiga yo'nalgan emal prizmalar va prizmalararo moddalardan tashkil topgan.

Emal to'qimasi tish toj qismini har hil qalinlikda qoplaydi. Masalan, chaynov tishlarda emalning qalinligi bo'yin qismda 0,01 mm, tish do'mboqligida 1,7 mm, tish fissurasida 0,6 mm ni tashkil etadi. Emal do'mboqlari orasidagi chuqurcha himoya vazifasini bajaradi, ya'ni dentinni tashqi muhit taassurotlaridan saqlaydi.

**Dentin.** Dentin to'qimasi suyak to'qimasiga o'xshab ketadi. Suyak to'qimasidan qattiqroq. Dentin 70–72 % anorganik moddalardan tashkil topgan. Anorganik moddalarning asosiy qismini: fosfat va karbonat kalsiy tuzlari, fluorid kalsiy, magniy, natriy va boshqa mikroelementlar tashkil etadi. 15–20%ni organik moddalar: oqsil, yog', 10–12%ni suv tashkil etadi.

Dentin tishning asosiy tayanch to'qimasi bo'lib ikki qismdan tashkil topgan: toj qismidagi dentin va ildiz qismidagi dentin. Toj qismidagi dentin emal to'qimasi, ildiz qismidagi dentinni sement to'qimasi qoplab turadi. Den-



5-rasm. Tishning ko'ndalang kesmasi:

1 – emal; 2 – dentin; 3 – pulpa; 4 – ildiz kanali; 5 – sement; 6 – qon tomiri tutami.

tinda makro va mikro kanallar bor. Dentin kanallarining soni 1mm<sup>2</sup>da 30 000 dan 75 000gacha yetadi. Dentin kanallarining ichida dentin suyuqligi bo'lib u modda almashinuvida ishtrok yetadi. Dentin sementni oziqlantirishda ishtirok etadi. Birlamchi va ikkilamchi dentin tashkil topgan. Birlamchi dentin tish murtak davrida shakllanayotganida hosil bo'ladi. Ikkilamchi dentin tish milkn yorib chiqqanidan so'ng hosil bo'ladi. Tish qattiq to'qimalari kasalliklarida pulpa to'qimasining himoya reaksiyasi ta'sirida uchlamchi dentin hosil bo'ladi.

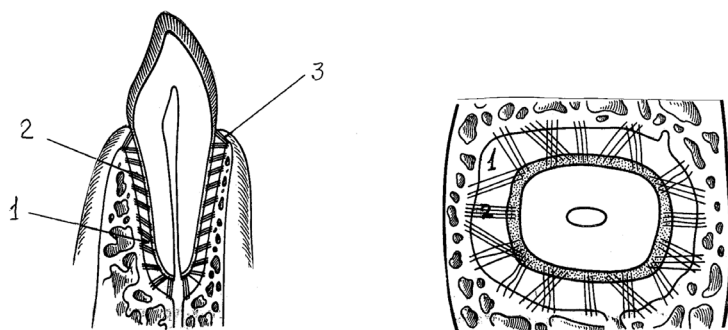
**Sement.** Tish ildizi sement to'qimasi bilan qoplangan. Sement to'qimasi ham suyak to'qimasiga o'xshaydi va u 60% neorganik va 40% organik moddadan tashkil topgan. Sement inson hayoti davomida doimiy ravishda paydo bo'lib o'zgarib turadi. Sement dentin va pereodont hisobiga oziqlanadi. Sement tishni alveola katagida joylashib turishida muhim o'rin tutadi.

Gistologik tuzilishiga ko'ra ikki xil sementdan iborat: birlamchi hujayrasiz va ikkilamchi hujayrali sement. Ikkilamchi hujayrali sement tuzilishi hamda tarkibiga ko'ra dag'al tolali suyak to'qimasiga o'xshaydi. Ikkilamchi dentin ildizning uchki qismi va bifurkatsiya qismida joylashadi. Birlamchi hujayrasiz sement ildizning qolgan hamma yuzasini qoplaydi.

**Pulpa.** Pulpa tishning yagona yumshoq to'qimasi. Pulpa to'qimasi biriktiruvchi to'qima bo'lib, qon tomirlari, limfa tomirlari va nerv tolalariga boy bo'lib u tish bo'shlig'ini to'ldirib turadi. Pulpa ikki qismdan iborat. Toj qismidagi pulpa va ildiz qismidagi pulpa. Toj qismidagi pulpa ildiz qismidagi pulpadan farq qiladi. Ildiz qismidagi pulpada kolagen tolalar ko'proq bo'lganligi uchun qattiqroq. Pulpa ildiz uchi teshigi orqali periapikal soha bilan tutashadi. Pulpa dentinni hosil qilish, oziqlantirish, qisman emalning modda almashinuvida ishtirok etish, turli taassurotlarni sezish funksiyalarini bajaradi.

## PERIODONT

Periodont tish katagi devori bilan ildiz yuzasi oralig'idagi bo'shliqda joylashgan. Bu bo'shliq periodont yorig'i deb ataladi. Periodont



6-rasm. **Periodont:**

1 – periodontal yoriq, 2 – periodont to‘qimasining tolalari,  
3 – tishning aylanma bog‘lami.

yorig‘ining kengligi ildizning turli sathlarida, yuzalarida bir xil emas va u 0,35–0,8 mm gacha bo‘ladi. Katakning o‘rta qismida periodontal yoriq toraygan bo‘lib, shu sababli uni qum soatiga o‘xshatiladi. Periodont to‘qimasi tolalari ildizning turli qismlarida turli yo‘nalishga ega va unda quyidagi guruh tolalari joylashgan: tish milk tolalari, tish alveola tolalari va tishlararo tolalar (6-rasm).

Tish milk tolalari milk cho‘ntagidagi sement chetidan boshlanib yelpig‘ichsimon yo‘nalishda milk to‘qimasi bilan birikadi. Tola tutamlari vestibulyar va oral (og‘iz bo‘shlig‘iga qaragan yuza) yuzada yaxshi, aproksimal (yon) yuzalarda zaif rivojlangan. Ularning qalinligi 0,1mm ni tashkil etadi.

Tishlararo tolalarning tutamlari 1–1,5 mm bo‘lib, bir tishning sementdan boshlanib, yonida joylashgan tishning sementiga birikadi. Bu tolalar tish qatorining butunligini ta‘minlashda ishtirok etadi.

Tish alveola tolalari ildizning butun yuzasidagi sementidan boshlanib ildiz katagi devoriga birikadi. Ildiz uchi qismida tolalar vertikal yo‘nalishga ega. Ildiz uchiga yaqin qismida tolalar gorizontol, ildiz o‘rtasi va yuqori 1/3 qismida tolalar qiyshiq yo‘nalgan.

Periodont quyidagi funksiyalarni bajaradi: tishni alveola katagida ushlab turadi, tishga tushadigan bosimni tarqatadi (amortizatsiya), baryer-mudofa qilish vazifasini bajaradi, trofik ya‘ni sementni oziqlantirishda ishtirok etadi. Hamda tish almashinuvida ishtirok etadi.

## PARODONT

Parodont to'qimalar kompleksi bo'lib, quyidagi to'qimalardan tashkil topgan: milk, alveola o'sig'i, suyak usti pardasi periodont to'qimasi va ildiz sementi. Parodont to'qimalari bir-biri bilan chambarchas bog'liq bo'lib, anatomik, funksional va genetik jihatdan bir butundir. Parodont to'qimalarining nerv, limfa va qon tomirlari ham bir butundir.

Parodont quyidagi vazifalarni bajaradi.

1. Trofik.
2. Ushlab turuvchi.
3. Amortizatsiyalash.
4. Baryerlik.
5. Plastik.
6. Reflektor regulyatsiya.

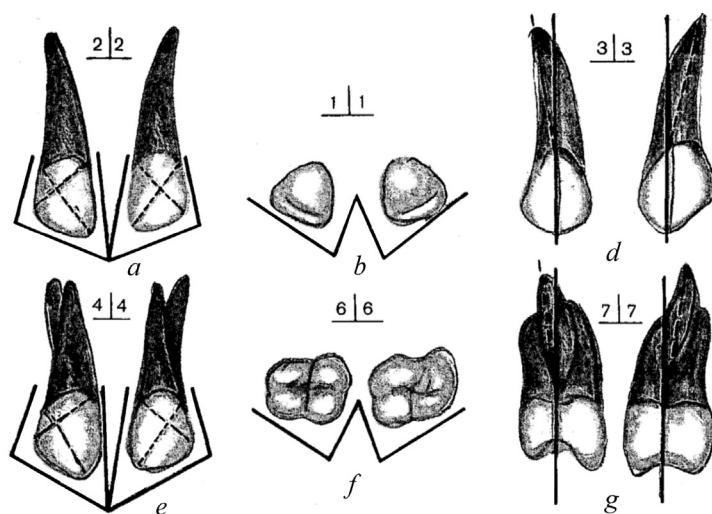
Himoya funksiyasi parodontning butunligini ta'minlaydi. Bu esa butun organizmni noxush patologik faktorlar ta'siridan himoya qiladi. Parodont infeksiya, intoksikatsiya va ta'sir etuvchi bosimning ortishiga chidamli. Parodontning trofik funksiyasi asosiy funksiyalaridan biri hisoblanadi. Bu funksiya keng tarmoqlangan kapilyarlar tizimi va nerv retseptorlari bilan ta'minlanganligi uchun amalga oshadi. Parodontning plastiklik funksiyasi uning fiziologik va patologik ta'surotlar oqibatida yo'qotgan to'qimalarini doimiy ravishda tiklanishida namoyon bo'ladi. Amortizatsiya funksiyasini amalga oshirishda periodontdagi kolagen va elastik tolalar muhim o'rin tutadi. Ushbu tolalar ovqat luqmasini chaynash vaqtida hosil bo'lgan bosim ta'siridan alveola o'sig'ini, periodontdagi qon va nerv tolalarni jarohatlanishdan himoya qiladi.

## TISHLARNING FARQLOVCHI BELGILARI

Tishning qaysi jag' va tomonga taalluqliligini uchta asosiy belgiga asoslangan holda aniqlanadi (7-rasm).

1. Tish toji burchagi belgisi.
2. Toj belgisi.
3. Tish ildizining nishablanish belgisi.

Tish toji burchagi belgisi. Aproksimal medial va kesuv yuza hosil qilgan burchak, distal va kesuv yuza hosil qilgan burchakka nisbatan kichik. Burchaklar belgisi yuqori markazi, yon kurak va kichik oziq tishlarda aniq namoyon bo'ladi.



7-rasm. Tishlarni farqlovchi belgilar:

*a, e* – burchak belgisi; *b, f* – toj belgisi; *d, g* – ildiz belgisi.

Toj belgisi. Tishlarning lab, lunj va medial yuzalari do‘mboqroq bo‘lib, distal tomonga qarab biroz pasayib boradi. Tishlarning toj belgisi okklyuzion (chaynov yoki kesuv) yuzadan qaraganda aniq ko‘rinadi.

Ildiz belgisi. Ildizlar tishning vertikal o‘qiga nisbatan biroz yon-distal tomonga nishablangan bo‘ladi. Ildizlar belgisiga qarab tishning o‘ng yoki chapligi aniqlanadi.

#### **Tayanch iboralar:**

**Yuqori jag‘** – kalla skeletining yuz qismiga kiruvchi, juft suyak;

**Gaymorov bo‘shlig‘i** – yuqori jag‘ tanasining ichida joylashgan, burun bo‘shlig‘iga ochiladigan havo saqlovchi bo‘shliq;

**Kontrforslar** – zich suyak moddasidan tashkil topgan ustunlar;

**Pastki jag‘** – kalla skeletining yuz qismiga kiruvchi, yagona harakatlanadigan suyak;

**Og‘iz bo‘shlig‘i** – og‘iz dahlizi va asl og‘iz bo‘shlig‘idan tashkil topgan hazm kanalining boshlang‘ich bo‘limi;

**Emal** – tishning toj qismini qoplab turuvchi to‘qima;

**Dentin** – tishning asosiy tayanch to‘qimasi;



**Sement** – tish ildiz qismini qoplab turuvchi to‘qima;

**Pulpa** – tish bo‘shlig‘ini to‘ldirib turuvchi, biriktiruvchi to‘qima bo‘lib, qon tomirlar, limfa tomirlar va nerv tolalardan tashkil topgan;

**Periodont** – tish katagi devori bilan ildiz yuzasi oralig‘idagi bo‘shliqda joylashgan biriktiruvchi to‘qima;

**Parodont** – milk, alveola o‘sig‘i, suyak usti pardasi, periodont va ildiz sementidan tashkil topgan to‘qimalar kompleksi.

### NAZORAT UCHUN SAVOLLAR:

1. Yuqori jag‘ suyagi nechta qisimdan iborat?
2. Gaymorov bo‘shlig‘i qayerda joylashgan?
3. Pastki jag‘ nechta qisimdan iborat?
4. Pastki jag‘ kalla skeletiga qanday birikadi?
5. Og‘iz boshlig‘i yuqori qisimdan qanday chegaralanadi?
6. Og‘iz bo‘shlig‘ining shilliq pardasi qanday tuzilishga ega?
7. Og‘iz bo‘shlig‘ining shilliq pardasi qanday funksiyalarni bajaradi?
8. Inson hayotida tishlar hecha bor chiqadi?
9. Sut tishlar nechta?
10. Sut tishlar tibbiyot hujjatlarida qanday belgilanadi?
11. Sut tishlar qanday anatomik formulaga ega?
12. Doimiy tishlar nechta?
13. Doimiy tishlarning klinik formulasi qanday ifodalanadi?
14. Qanday tish guruhlarini bilasiz?
15. Har bitta tishda nechta yuza farqlanadi?
16. Tish qanday anatomik tuzilishga ega?
17. Tish qanday to‘qimalardan tashkil topgan?
18. Emal qayerda joylashadi va qanday vazifani bajaradi?
19. Dentin qanday kimyoviy tarkibga ega?
20. Sementning qalinligi qancha?
21. Pulpa nechta qisimdan iborat?
22. Pulpa qanday vazifani bajaradi?
23. Periodontal yoriq deganda nimani tushunasiz?
24. Periodont qanday vazifani bajaradi?
25. Parodont qanday vazifalarni bajaradi?

## **II BOB**

### **AHOLIGA STOMATOLOGIK YORDAM TASHKIL ETISH**

Poliklinik stomatologik yordam turli davolash profilaktika muassalarida: viloyat, shahar, tuman stomatologik poliklinikalarda, xususi poliklinikalarda hamda tuman shifohonalari qoshidagi stomatologik xonalarda amalga oshiriladi. Stomatologik poliklinikada quyidagi bo'lim va xonalar bo'lishi rejalashtirilgan: terapevtik, jarrohlik va ortopedik stomatologiya bo'limi tish protezlash laboratoriyasi bilan. Terapevtik stomatologiya bo'limida tish, parodont va og'iz bo'shlig'i shilliq pardasi kasalliklari davolanadi. Jarrohlik stomatologiya bo'limida tish va ildizlarni olish operatsiyasi amalga oshiriladi. Ortopediya bo'limida tish va tish qatori nuqsonlari ortopedik protezlar yordamida tiklanadi. Ortopediya bo'limining tarkibiga tish texnikligi laboratoriyasi va quyish sexi kiradi. Agar tumanda alohida bolalar stomatologik poliklinikasi bo'lmasa kattalar stomatologik poliklinikasi qoshida bolalar stomatologiya bo'limi ortodontik xona bilan birgalikda tashkil etiladi.

### **STOMATOLOGIK XONALARNING JIHOZLANISHI**

Terapevtik bo'lim tish kasalliklarini davolash xonasi yaxshi tabiiy yorug'lik bilan yoritilgan bo'lib, agar bitta stomatologik ish joyi bo'lsa 14 m<sup>2</sup> ga teng bo'lishi kerak. Har bir qo'shimcha ish joyi uchun 7 m<sup>2</sup>, stomatologik uskunalar uchun 10 m<sup>2</sup> joy qo'shilishi kerak. Xonaning balandligi 3,3 m dan kam bo'lmasligi, stomatologik kreslolar bir qatorga o'rnatilgan bo'lishi, devorlari och rangli moyli bo'yoq bilan bo'yalgan, pollari linoleum bilan qoplangan bo'lib, gigiyenik talablarga javob berishi kerak. Terapevt stomatologning xonasi quyidagi sanitariya me'yorlarga asoslanishi lozim: stomatologning xonasida ikkita

qo'l yuvgich bo'lib, u issiq va sovuq suv bilan ta'minlangan bo'lishi kerak. Birinchi qo'l yuvgichda qo'l yuvilsa, ikkinchisida stomatologik asbob-anjomlarni yuviladi. Stomatologik xona markaziy isitgich tarmog'iga ulangan bo'lib, xona harorati 20°C, namligi 50–60% bo'lishi kerak. Stomatologik kreslolar tabiiy yorug'likka qaratib o'rnatilishi, derazalarning kengligi polning kengligiga bo'lgan nisbati 1:4–1:5 atrofida bo'lishi kerak. Buning uchun tabiiy yorug'likdan tashqari sun'iy yorug'likning bo'lishini ham talab etadi. Hona luminessent lampalar bilan yoritilishi va uning yoritilish darajasi 500 lk ni tashkil etishi kerak. Terapevt stomatolog xonasida bemor uchun stomatologik kreslo, universal trubin bor mashina, tish qattiq karashlarini olish uchun apparat, stomatologik to'plam va endodontik asboblar bo'lishi lozim. Shifokor uchun ish joyi quyidagilarni o'z ichiga oladi: stomatologik moslama, kreslo, dori-darmon va xomashyolar uchun stol, shifokor uchun o'rindiq. Stomatologik xonada hamshira va kichik tibbiy xodim uchun ham ish joyi bo'lishi shart. Bulardan tashqari xonada xomashyo va asbob-uskunalarni saqlaydigan shkaf, zaharli moddalarni saqlash uchun (A) shkaf, kuchli ta'sir etuvchi moddalarni saqlash uchun (B) shkaflar bo'lishi lozim.

Jarrohlik xonasida agar bitta kreslo o'rnatilgan bo'lsa uning maydoni 23 m<sup>2</sup> ni tashkil etgan bo'lib, har bir qo'shimcha kreslo uchun 7 m<sup>2</sup> qo'shilishini talab etadi. Bu xonada tashxisni aniqlash, davolash va tish olish operatsiyasi amalga oshiriladi. Jarrohlik xonasida stomatologik kreslo, soya tushirmaydigan maxsus lampa, asboblar uchun stol, elektr bor mashina, tish va ildiz olish uchun asboblar bo'lishi lozim. Tabiiy yorug'likdan tashqari xonada sun'iy yorug'lik ham bo'lishi zarur. Sun'iy yorug'lik 150 lk dan kam bo'lmasligi, hamda xona luminessent, galogen yorug'lik manbalaridan foydalanib yoritilishi maqsadga muvofiq.

Stomatologik xonada kvars lampasi o'rnatilgan bo'lishi va har kuni xonani lampa yordamida kvarslash zarur. Har bir stomatologik xonada steril (qaynatilgan) asbob va bog'lov materiallari uchun stol bo'lishi kerak. Steril oqliklar solingan stol va steril asboblar har kuni yangilanishi kerak.

## **STOMATOLOGIK MOSLAMALAR**

Bemorga malakali stomatologik yordam ko'rsatish uchun maxsus stomatologik moslamalar zarur bo'ladi. Asosiy stomatologik moslamalarga quyidagilar kiradi: bemor uchun stomatologik kreslo, elektrli yoki trubinali bor mashina, stomatologik moslama, shifokor uchun o'rindiq.

Bemor uchun stomatologik kresloda, bemor boshini davolovchi shifokorga qulay holatda tutib turishi uchun bosh qo'ygich moslamasi bor. Stomatologik kreslo asosan ikki qismdan tashkil topgan. Stomatologik kreslolarning quyidagi rusmdagilaridan foydalaniladi: KZ-2, K3-8, 9,10, KSUI-0,1,0,3,04, KSRD-1.

## **BOR MASHINALAR**

Tishlarni davolash tish qattiq to'qimalarini charxlash tadbirini amalga oshirish bilan olib boriladi. Tish qattiq to'qimalarini charxlashni bor mashinalar yordamida amalga oshiriladi. Bor mashinalarning turi har-xil: BES 10, BK-1, BEPB-3, BPK-300, BEO-30-2 va boshqalari mavjud.

Stomatologiyaning rivojlanishi stomatologik moslamalarning ham murakkablashib, stomatologik yordamni yaxshilanishiga sabab bo'lmoqda. Stomatologik moslama o'z ichiga avtomatik boshqariladigan kreslo, yoritgich, kompressor va og'iz bo'shlig'ida turli muolajalarni amalga oshirish uchun mo'ljallangan moslamalardan tashkil topgan: tish to'qimasini charxlash, tishni karashlardan tozalash, so'lakni so'rish, havo va suvni purkash, diormokogulyator, rentgenodiagnostika va boshqalar. Stomatologik moslamalar USU-30, US-30, US30/3000, US 10, YUNIS, YUgodent, Xirodent, Kavo, Probodivarlardan foydalaniladi.

## **STOMATOLOGIK ASBOBLAR**

Stomatologik asboblar foydalanish sohasiga ko'ra quyidagilarga bo'linadi:

1. Terapevtik asboblar.

2. Jarrohlik asboblari.

3. Ortopedik asboblari

**Terapevtik asboblari.** Terapevtik asboblari 5 ta guruhga bo'linadi.


**1-guruh. Og'iz bo'shlig'i va tishlarni tekshirish uchun ishlatiladigan asboblari.**

Bu guruhga to'g'ri va burchakli zond, stomatologik oyna, stomatologik pinset asboblari kiradi (8-rasm).

**Stomatologik oyna.** Stomatologik oyna yordamida ko'rish uchun noqulay bo'lgan sohalar ko'rigi o'tkaziladi, qo'shimcha yoritiladi, lab, lunj, tilni travmalardan himoya qilish maqsadida ushlab turiladi.

**Stomatologik zond.** Ikki qismdan ishchi qismi va dastasidan tashkil topgan. Stomatologik zondni ikki xil turi (to'g'ri va burchaklisi) mavjud. Zond yordamida kariyes kovagi borligi, uning chuqurligi, og'riqli nuqtalari aniqlanadi. Mahsus belgili zond yordamida milk mavjud cho'ntagining chuqurligi aniqlanadi.

**Stomatologik pinset.** Stomatologik pinsetning ishchi qismi o'tmas burchak ostida bukilgan. Pinsetdan paxtali tamponlarni ushlab og'iz



8-rasm. Stomatologik to'plam:

1 – stomatologik oyna; 2 – pinset; 3 – stomatologik zond;

4 – ekskavator; 5 – shpatel.

bo'shlig'iga kiritishda, tishning qimirlash darajasini aniqlashda, endodontik asboblarni olishda foydalaniladi.

### **2-guruh. Tishdagi kovakni tozalashda ishlatiladigan asboblari.**

**Borlar.** Bor aylanma harakat qiluvchi mustahkam asbob bo'lib, tishning qattiq to'qimalarini charxlashda foydalaniladi.

Borlar kariyes kovagiga ishlov berish bosqichiga qarab har xil shakl va o'lchamga ega bo'ladi. Borlarning ishchi qismi shakliga qarab sharsimon, silindrsimon, konussimon, g'ildiraksimon, trubinali dasta turlariga bo'linadi. Borlar to'g'ri va burchakli uchlar uchun ikki xil bo'ladi. Borlar ishchi qismining diametriga qarab raqamlar bilan belgilanadi. Masalan 1-raqamli borning diametri 0,85 mm. 13-raqamli bor-niki esa 3,1 mm ga teng. To'g'ri uch uchun borning uzunligi 44 mm, burchakli dasta uchun esa 22 mm teng. Borlar zanglamaydigan po'latdan, qattiq qotishmali va ishchi qismi olmos bilan qoplangan borlardan foydalaniladi. Hozirgi kunda deyarli 90 % trubinali dasta borlardan foydalaniladi.

### **3-guruh. Tishdagi toshlarni tozalashda ishlatiladigan asboblari.**

Ushbu guruhga ekskavator, ilgovich va boshqalar kiradi.

**Ekskavator.** Ekskavator dasta va ishchi qismdan iborat. Ishchi qismlari bukilgan bo'lib har xil o'lchamdagi qoshiqchalari bor. Ekskavator yordamida kariyes bo'shlig'idan ovqat qoldiqlari, yumshagan dentin, vaqtinchalik plomba chiqariladi, hamda yumshoq va qattiq tish karashlarini tozalashda foydalaniladi.

### **4-guruh. Tish kovaklarini plombalashda foydalaniladigan asboblari.**

Ushbu guruhga shpatel, silliqlagich, shtopfer kiradi.

**Shpatel.** Shpatel dasta va uzun yassi kuraklardan iborat. Shpatel yordamida vaqtinchalik va doimiy plombalar qoriladi. Shpatelning metalli va plastmassali turlaridan foydalaniladi.

**Silliqlagich.** Silliqlagich ishchi qismining bir tomoni kuraksimon bo'lib ikkinchi tomoni plomba sathlarini tekislashga moslangan. Silliqlagich yordamida kerakli miqdorda plomba xomashyosi tish kovagiga kiritiladi va silliqlanadi. Silliqlagich turli o'lchamda chiqariladi. Silliqlagich bir tomonlama va ikki tomonlama bo'lishi mumkin. Silliqlagichni shtopfer bilan kombinatsiya qilingan turi ham mavjud.

**Shtopfer.** Shtopferning ishchi qismi, silindrsimon yoki noksimon shaklga ega bo'lib plomba ashyosini zichlash uchun ishlatiladi.

### 5-guruh. Endodontik asboblari.

Yuqorida bayon etilgan asboblari yordamida kariyes kovagidagina muolajalar o'tkazish mumkin. Pulpa va periodont kasalliklarini davolashda tishning ildiz kanallarida muolaja o'tkazish kerak bo'ladi. Buning uchun maxsus endodontik asboblarning bir necha turi ishlatiladi.

Endodontik asboblarga quyidagilar kiradi: pulpekstraktor, burov, rashpil, drilbor, razvyortka, kanal to'ldirgich, shtopfer, kanal uzunligini ulovchi igna, ildiz ignasi, fayllar, rimmerlar, fleksofayllar va boshqalar (9-rasm).

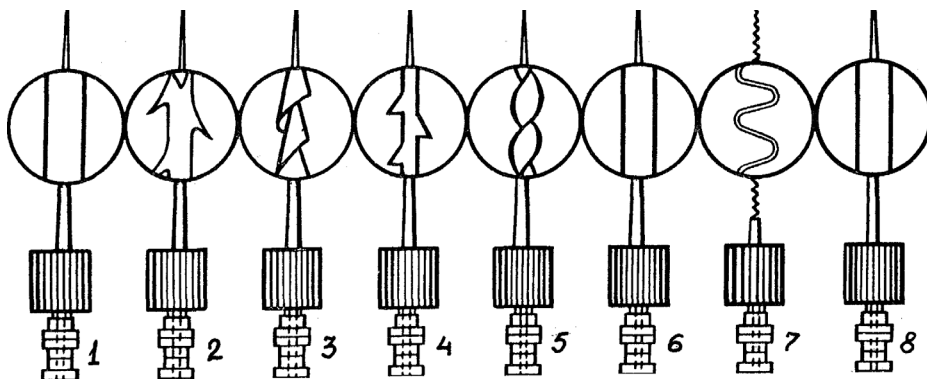
### Tayanch iboralar:

**Terapevtik stomatologiya** – tish, parodont va og'iz bo'shlig'i shilliq pardasi kasalliklari davolanadi;

**Jarrohlik stomatologiya** – yuz-jag' sohasida jarrohlik muolajalarini o'tkazish, tish va ildizlarni olish operatsiyalari amalga oshiriladi;

**Ortopedik stomatologiya** – tish va tish qatori nuqsonlarini sun'iy tish protezlar yordamida tiklashni ta'minlaydi;

**Bor mashina** – tishlarni davolash uchun tish qattiq to'qimalarini charxlash tadbirini amalga oshirish uchun mo'ljallangan apparat;



9-rasm. Endodontik asboblari:

1 – chuqurlik o'lchagich; 2 – pulpekstraktor; 3 – burov; 4 – rashpil; 5 – drilbor; 6 – razvyortka; 7 – kanal to'ldirgich; 8 – shtopfer.

**Stomatologik oyna** – dasta va oynadan tashkil topgan ishchi qisimdan iborat asbob;

**Stomatologik zond** – ishchi qismi bigizga oʻhshash asbob boʻlib, kariyes kovagi borligini, uning chuqurligini, ogʻriqli nuqtalari borligini aniqlashda foydalaniladi;

**Stomatologik pinset** – ishchi qismi oʻtmas burchak ostida bukilgan asbob boʻlib paxtali tamponlarni ushlab ogʻiz boʻshligʻiga kiritishda, tishning qimirlash darajasini aniqlashda, endodontik asboblarni olishda foydalaniladi;

**Shpatel** – dasta va uzun yassi kuraklardan iborat boʻlgan vaqtinchalik va doimiy plombalarni qorish uchun foydalaniladigan asbob;

**Silliqlagich** – ishchi qismining bir tomoni kuraksimon boʻlib ikkinchi tomoni plomba sathlarini tekislashga moslangan asbob;

**Shtopfer** – ishchi qismi silindrsimon yoki noksimon shaklga ega boʻlib plomba ashyosini zichlash uchun ishlatiladigan asbob;

**Endodontik asbobl**ar – pulpa va periodont kasalliklarini davolashda tishning ildiz kanallarida muolaja oʻtkazish uchun moʻljallangan asboblar.

#### NAZORAT UCHUN SAVOLLAR:

1. Stomatologik poliklinika qanday tuzilishga ega?
2. Stomatologik poliklinikalarda qanday yordam turlari amalga oshiriladi?
3. Terapevtik stomatologiya boʻlimida qanday davo muolajalari oʻtkaziladi?
4. Jarrohlik stomatologiya boʻlimida qanday davo muolajalari oʻtkaziladi?
5. Ortopedik stomatologiya boʻlimida qanday davo muolajalari oʻtkaziladi?
6. Stomatologik hona qanday sanitar meʼyoriy talablariga javob berishi kerak?
7. Stomatologik asboblar foydalanish sohasiga koʻra nechta guruhga boʻlinadi?
8. Ogʻiz boʻshligʻi va tishlarni tekshirish uchun qanday asboblardan foydalanadi?
9. Borlar nima uchun ishlatiladi?
10. Tishdagi toshlarni tozalash uchun qaysi asboblar ishlatiladi?
11. Tish kovaklarini plombalashda qaysi asboblardan foydalaniladi?
12. Qanday asboblarni endodontik asboblar deyiladi?



### III BOB

## ASEPTIKA VA ANTISEPTIKA

Ko'pgina stomatologik muolajalarda yuz terisining, og'iz bo'shlig'i shilliq pardasining, pulpa va parodont to'qimalarining butunligi buzilishi kuzatiladi. Shuning uchun infeksiyaning rivojlanishi va tarqalishini oldini olish maqsadida aseptika va antiseptika qoidalariga qat'iy rioya qilish zarur.

**Infeksiya** – lotincha «infektio» so'zidan olingan bo'lib ifloslanish, yuqish degan ma'noni anglatadi. Infeksiya kasallik tug'diruvchi mikroorganizmlarning odam organizimiga kirishi natijasida organizm bilan ular o'rtasida vujudga keladigan patologik jarayondir. Inson organizmini kasallik va uning asoratlaridan himoya qilish kerak.

**Aseptika** – xirurgik infeksiyaga qarshi kurash usuli bo'lib, unung asosi jarohatga infeksiya tushishining oldini olish hisoblanadi. Aseptika quyidagilarni o'z ichiga oladi:

- asbob-uskunalarini va bog'lov materiallarini sterillash;
- qo'lga tibbiy ishlov berish;
- muolaja vaqtida maxsus usullarni qo'llash;
- tibbiyot muassasalarida gigienik va tashkiliy ishlarni amalga oshirish.

Tibbiyot xodimi yuqorida belgilangan prinsiplarga va antiseptikaga rioya qilishi kerak.

**Sterillash** deb, mikroblar va ularning sporalarini yo'qotish usullariga aytiladi. Sterillashning quyidagi usullaridan foydalaniladi: kuydirish, cho'g'lantirish, qaynatish, avtoklavlash, fizik va kimyoviy moddalar yordamida.

**Antiseptika** – jarohatdagi yoki organizmdagi mikroblarni yo'qotishga qaratilgan chora tadbirlar kompleksidir. Antiseptikaning mexanik, fizikaviy, kimyoviy va biologik turlari mavjud. Mexanik usulda jarohatga birlamchi xirurgik tozalash beriladi. Ya'ni jarohat chetlarini, tubini kesish va uni o'lgan to'qimalardan va yot jinslardan toza-

lash hamda jarohatni antiseptik eritmalar bilan yuvishdan iborat. Fizikaviy usulning asosiy vazifasi jarohatga fizikaviy usul bilan ta'sir ko'rsatishdir. Masalan, jarohatni quritish, issiqlik va yorug'lik muolajalarini o'tkazish, jarohatga ultrabinafsha nurlarini ta'sir ettirish, kimyoviy usulda jarohatdagi mikroblar florasini har xil kimyoviy moddalar yordamida yo'q qilishga qaratilgan.

Aseptika prinsiplariga amal qilmaslik bir bemorning infeksiyasini shifokorning o'ziga va ikkinchi bemorga yuqishiga olib keladi. Natijada virusli gepatit B va OITV – retrovirusini yuqtirish mumkin. OITS – ortirilgan immunitet tanqisligi sindromi virus qo'zg'atadigan fojiali yuqumli kasallik. OITS qo'zg'atuvchisi OITV – retrovirusi. Infeksiya manbayi bemorlar va virus tashib yuruvchilar. Viruslarning asosiy yuqumli materiallari sperma va qon hisoblanadi. Virus parenteral yo'l bilan ham yuqadi. Ya'ni kasallik qon va qon mahsulotlarini quyish, jarrohlik operatsiyalar, stomatologik muolajalar, infeksiya yuqqan igna va asbob-uskunalarni qo'llash oqibatida yuqadi. OITV infeksiyasini profilaktika qilish uchun sog'lom turmush tarzini targ'ib qilish, qon va uning komponentlarini quyishda OITSni yuqtirmaslik, barcha davolash-profilaktika muassasalarida bir martalik tibbiy va laboratoriya asboblaridan foydalanish, barcha bemor bilan to'qnashadigan asbob-uskunalar sterillanishi lozim. Stomatologik asboblar avtoklavlash (bosim va bug' bilan) usulida sterillanishi kerak.

Stomatologiyada sterillashning asosan quyidagi usullari qo'llaniladi: qaynatish, bosim va bug' bilan, quriq issiqlik bilan va sovuq bilan.

**Qaynatib sterillash.** Bu usul bilan to'liq metallardan tashkil topgan asboblar sterillanadi. Qaynatishda cho'kma hosil bo'lishini kamaytirish maqsadida sterilizatorga distillangan suv va natriy bikorbanatning 1% eritmasi solinadi.

**Sterillashning avtoklavlash** (bosim va bug' bilan sterillash) usulini maxsus sterillash apparatida amalga oshiriladi. Avtoklavda sterillashni 120–130°C haroratda 1,1 va 2,0 kg/sm<sup>2</sup> ostida olib boriladi. Avtoklavda jarrohlik asboblari, choyshablar, korroziyaga chidamli metall qotishmalaridan tayyorlangan apparat qismlari, shisha idishlar, rezinali mahsulotlar (qo'lqop, drenaj) sterillanadi.

**Quriq issiqlik bilan sterillash.** Bu usulni qo'llash uchun quriq issiqlik beradigan maxsus apparatdan foydalaniladi. Quruq issiqlik bilan jarrohlik asboblari, kesuvchi asboblari sterillanadi. Sterillash 40 daqiqa mobaynida olib boriladi. Belgilangan vaqtning 25 daqiqasida metall asboblari qizisa 15 daqiqasida zararsizlanadi. Jarrohlik asboblari, shisha idishlar 180°C 1 soat mobaynida, agar 160°C harorat bo'lsa 2 soat mobaynida sterillanadi.

**Sovuq usulda sterillash.** Bu usul bilan kesuvchi asboblari va stomatologik oyna sterillanadi. Buning uchun ularni 96% spirtga 2 soatga solib qo'yiladi. So'vuq sterillash uchun 1% xloramin, 6% periks vodorod, 3% formalin, 1% xlorgeksin va boshqa eritmalardan foydalaniladi.

## **FOYDALANILGAN STOMATOLOGIK ASBOBLARGA ISHLOV BERISH**

Foydalanilgan stomatologik asboblarga ishlov berish uchun yuvuvchi eritma solingan idish, dezinfeksiyalovchi eritma solingan 2ta idish, cho'tkalar, distillangan suv solingan idish, qon borligini aniqlash sinamalarini o'tkazish uchun reaktivlar va yuvuvchi vositalar kerak bo'ladi.

Stomatologik asbob-uskunalar avtoklavlash usulida quyidagicha sterillanadi:

1. Foydalanilgan asboblari cho'tka bilan dezinfeksiyalovchi eritmali idishga solib yuviladi;
2. Qondan tozalangan asboblari dezinfeksiyalovchi eritmali ikkinchi idishga solinadi;
3. 5 daqiqa davomida suvda yuviladi;
4. Yuvilgan asboblarni 45–50°C li yuvuvchi eritmali idishga 15–20 daqiqaga botirib qo'yiladi;
5. So'ng 3 daqiqa davomida oqar suvda yuviladi;
6. Distillangan suvda chayiladi;
7. Quruq issiqlik shkafida 85–90° C temperaturada quritiladi;
8. Sinamalar o'tkaziladi;
9. Quritilgan asboblari bikslarga joylanadi;
10. Biksning yon teshiklari ochib qo'yiladi;

11. Bikslar avtoklavga joylanadi;

12. Avtoklav qopqog'ini zich qilib yopiladi, bug' chiqarib yuboriladigan jo'mrakni ochiq qoldirib, boshqa jo'mraklar berkitiladi va qozon qizdiriladi;

13. Avtoklav kamerasiga bug' kirganida bug' o'tkazadigan jo'mragidan havo chiqadi. Havoni bug' bilan shu tariqa haydab chiqarish 2,0 kg/sm bosim ostida, 132°C haroratida, 20 daqiqa davomida olib boriladi.

## STERIL STOLNI TAYYORLASH

Steril stolni tayyorlash uchun stomatologik xonaning hamshirasi qo'llarini yuvib steril rezinali qo'lqop kiyadi. Qo'lqopdagi talk yuqlarini ketkazish uchun 96 gradusli spirt bilan artadi. Honada steril oqliklar solingan biksni ochib asboblarni turadigan maxsus stolga steril kleyonka, ustidan ikkiga buklangan steril choyshab yozadi. Choyshabning ichki tomoniga stomatologik asbob-uskunalar va bog'lov materiallarni terib chiqadi. Choyshabning ustki qismi joylangan asbob-uskunalar ustiga yopib qo'yiladi.

Hozirgi vaqtda stomatologik xonalarda steril stol vazifasini bajaradigan maxsus apparatdan foydalanilmoqda.

### **Tayanch iboralar:**

**Infeksiya** – kasallik tug'diruvchi mikroorganizmlarning odam organizimiga kirishi natijasida organizm bilan ular o'rtasida vujudga keladigan patologik jarayon;

**Aseptika** – xirurgik infeksiyaga qarshi kurash usuli bo'lib, unung asosi jarohatga infeksiya tushishining oldini olishdir;

**Antiseptika** – jarohatdagi yoki organizmdagi mikroblarni yo'qotishga qaratilgan chora tadbirlar kompleksidir;

**Sterillash** – mikroblar va ularning sporalarni yo'qotish usullari;

**OITV** – ortirilgan immunitet tanqisligi retrovirusi;

**OITS** – ortirilgan immunitet tanqisligi sindromi – virus qo'zg'atadigan fojiali yuqumli kasallik;

**Avtoklav** – bosim va bug' bilan sterillash usulini amalga oshiruvchi maxsus sterillash apparati;

**Steril stol** – sterillangan stomatologik asbob-uskunalar va bog‘lov materiallarini steril holda saqlanishini ta‘minlash uchun hamshira tomonidan tayyorlanadigan stol.

#### **NAZORAT UCHUN SAVOLLAR:**

1. Infeksiya deganda nimani tushunasiz?
2. Aseptika deb nimaga aytiladi?
3. Aseptika qanday tadbirlarni o‘z ichiga oladi?
4. Sterillash deb nimaga aytiladi?
5. Sterillashning qanday turlari bor?
6. Sterillash qanday ahamiyatga ega?
7. Antiseptika deganda nimani tushunasiz?
8. Antiseptikaning qanday turlari mavjud?
9. Aseptika qoidalariga rioya qilmaslik qanday oqibatlarga olib kelishi mumkin?
10. OITV qanday virus?
11. OITS qanday kasallik?
12. OITS kasalligining qo‘zg‘atuvchisi qanday nomlanadi?
13. OITSni yuqtirmaslik uchun nima qilish kerak?
14. Qaysi asbob-uskunalar qaynatib sterillanadi?
15. Sterillashning avtoklavlash usuli qanday amalga oshiriladi?
16. Quriq issiqlik bilan sterillash jarayonini bilasizmi?
17. Sovuq usulda sterillash uchun qanday kimyoviy eritmalardan foydalaniladi?
18. Foydalanilgan stomatologik asboblarga avtoklavlash usulida qanday ishlov beriladi?
19. Steril stolni kim tayyorlaydi?
20. Steril stolni qanday tayyorlanadi?

## IV BOB

### STOMATOLOGIK BEMORNI TEKSHIRISH USULLARI

Tekshirish usullarining maqsadi bemor kasalligining aniq tashxisini qo'yish. Tekshirish usullari quyidagi guruhlarga bo'linadi: so'rov, ko'rik, yordamchi tekshirish usullari, laboratoriya tekshirish usullari.

**So'rov.** So'rov tekshirishning birinchi bosqichi hisoblanadi. So'rov vaqtida quyidagilarni aniqlash lozim: bemorning shikoyatini, hozirda va avvalda kechirgan kasalliklarini, ish faoliyati tarzini va og'riq xarakterini. So'rov bemor shikoyatlarini aniqlashdan boshlanadi, ya'ni og'riq qachon paydo bo'lganligi, qanday ta'sirlardan zo'rayishi yoki susayishi va og'riqning davomlilikigi aniqlanadi. Og'riqning xarakteri tashxisni aniqlashda va solishtirma tashxis o'tkazishda asosiy mezon hisoblanadi. Tish-jag' tizimidagi kasalliklar organizmdagi ko'pgina somatik kasalliklar bilan bog'langan holda kechishi mumkin. Shuning uchun so'rov vaqtida avvalda va hozirda kechayotgan kasalliklarni aniqlash zarur bo'ladi. Shuningdek shu kasalliklardan qanday davolan-ganligi ham ahamiyatli. Bemorning ish faoliyati tarzini aniqlash ham muhim o'rin tutadi. Sababi ayrim zararli ta'sirlari bor bo'lgan korxonalarda xizmat qiladigan xizmatchilarda stomatologik kasalliklarni rivojlanishi kuzatiladi. Masalan, kislotalar bilan ishlaydigan korxonalar xizmatchilarida tish qattiq to'qimalarining nokariyesli nuqsonlari kuza-tiladi. So'rov vaqtida bemorning tovushiga ham e'tibor berish lozim. So'rov dastlabki tashxisni aniqlashda muhim o'rin tutadi.

**Ko'rik.** Ko'rik obyektiv tekshiruvning birinchi bosqichi bo'lib, u yaxshi yoritilgan sharoitda amalga oshirilishi lozim. Ko'rik tashqi ko'rikka va og'iz bo'shlig'i ko'rigiga bo'linadi.

Tashqi ko'rikda bemor yuz terisining rangi, yuz simetriyasi aniqlanadi. Og'iz bo'shlig'i ko'rigida tishlar, og'iz bo'shlig'i shilliq pardasi ko'zdan kechiriladi. Yuzning assimetriyasi yuz-jag' sohasining yal-g'lanish kasalliklarida, o'sma kasalliklarida, jarohatlarda, endokrin va

buyrak kasalliklarida kuzatiladi. Yuz terisining rangiga ahamiyat beriladi. Masalan: yuz terisi anemiyada va buyrak kasalliklarida oqaradi; jigar va ichak kasalliklarida sargʻayadi. Tashqi koʻrik oʻtkazayotganda limfa tugunlari holati ham muhim oʻrin tutadi. Shuning uchun jagʻ osti, iyak osti va boʻyin limfa tugunlari holati tekshiriladi. Bunda limfa tugunlarining hajmiga, harakatchangligiga, ogʻriqliligiga va yondosh toʻqimalar bilan tutashganligiga eʼtibor beriladi.

Ogʻiz boʻshligʻi koʻrigi, avval tish qatori jipslashtirilgan holatda boshlanadi. Bunda lablar konturi, rangi, lab burchaklarida patologik oʻzgarishlar bor-yoʻqligi koʻzdan kechiriladi. Lablarni koʻrikdan oʻtkazilgandan soʻng ogʻiz dahlizi tekshiriladi. Ogʻiz boʻshligʻi shilliq pardasining rangiga, milk soʻrgʻichining shakliga, patologik milk choʻntagi bor-yoʻqligi, milk usti va milk osti qattiq karashlar bor-yoʻqligiga eʼtibor beriladi. Odatda lunj, ogʻiz boʻshligʻi tubi, milklar, qattiq tanglay nam, och pushti rangda boʻlishi kerak. Patologik jarayonlar natijasida ogʻiz boʻshligʻi shilliq pardasida oʻzgarishlar sodir boʻladi: rangi oʻzgaradi, shishlar hosil boʻladi, patologik milk choʻntaklari paydo boʻladi va hokazo.

Ogʻiz boʻshligʻi koʻrigini oʻtkazayotganda hamma tishlarni koʻrikdan oʻtkazish zarur. Bunda kariyes kovagi borligi, uning oʻlchami, joylashgan yuzasi, avval davolanaganligi, rangi, qimirlash darajasi aniqlanadi.

Tishlar koʻrigi stomatologik oyna va zond yordamida amalga oshiriladi. Bunda ularning soni, rangi, tish qatorida joylashganligi va tish protezlari bor yoʻqligi aniqlanadi. Tishlarni koʻrikdan oʻtkazish maʼlum tartibda amalga oshirilishi kerak. Koʻrikni, avval oʻng yuqori jagʻning oxirgi molyar (katta oziq tish)lardan boshlab chap oxirgi molyarda tugatiladi. Soʻng pastki chap oxirgi molyarlardan boshlab, oʻng pastki oxirgi molyarlarda tugatiladi. Har bir tishning barcha yuzasi koʻrikdan oʻtkaziladi. Har bir tishni koʻrikdan oʻtkazilgandan soʻng aniqlangan holatni tibbiy varaqada belgilangan shartli belgilar yordamida ifodalanadi.

**Zondlash.** Zondlash toʻgʻri yoki bukilgan zond yordamida amalga oshiriladi. Zondlash yordamida kariyes kovagining bor-yoʻqligi, kariyes kovagining chuqurligi, yumshagan dentin borligi, tish boʻshligʻi

ochiqligi, ildiz kanalining boshlanish joyi, ogʻriqli nuqtalar borligi aniqlanadi. Maxsus belgili parodontologik zond yordamida milk choʻntagining chuqurligi oʻlchanadi.

**Perkussiya (tukillatib korish).** Perkussiya tekshiruv usuli periodont toʻqimasining holatini aniqlashga yordam beradi va u stomatologik oynaning dastasi yordamida amalga oshiriladi. Perkussiya ikki xil usulda aniqlanadi: gorizontal va vertikal. Gorizontal perkussiya yordamida marginal periodont toʻqimasi holati aniqlansa, vertikal perkussiyada ildiz uchi periodonti holati aniqlanadi. Perkussiyani yengil, bir tekisda, avval sogʻlom tishdan boshlash lozim.

Vertikal perkussiyada tishlarning kesish yoki chaynash yuzalarida tukillatiladi. Gorizontal perkussiyada tishning yon yuzasidan tukillatiladi. Perkussiyani doimo solishtirma tartibda oʻtkazish zarur. Buning uchun tekshirilayotgan tish yonidagi va boshqa kvadratda joylashgan tish guruhi perkussiya qilinadi. Sogʻlom tishda perkussiya ogʻriqsiz oʻtadi.

**Palpatsiya (paypaslab koʻrish).** Palpatsiya tekshirish usuli yordamida infiltrat, oʻsmalar, tishlarning qimirlash darajasi, limfa tugunlarining holati aniqlaniladi. Palpatsiya yuza yoki chuqur boʻlishi hamda tashqi va ogʻiz boʻshligʻida oʻtkazilishi mumkin. Palpatsiyani mayinlik bilan, ogʻriq reaksiyasini hosil qilmasdan olib borish kerak. Buning uchun, avval palpatsiyani bemorning sogʻlom tish tomonidan boshlab asta-sekinlik bilan kasallangan tomonga oʻtish lozim. Palpatsiyani, avval yuza, soʻng chuqur amalga oshiriladi. Palpatsiya barmoqlar yordamida bajariladi. Tishning qimirlash darajasini pinset yordamida aniqlanadi. Tishning quyidagi qimirlash darajalari belgilangan:

I-daraja tishni vestibulyar va oral tomonga qimirlashi;

II-daraja tishni vestibulyar, oral va yon tishlar tomoniga qimirlashi;

III-daraja tishni oʻz oʻqi atrofida qimirlashi.

## YORDAMCHI TEKSHIRISH USULLARI

Yordamchi tekshirish usullari maxsus apparatlar va moddalar yordamida amalga oshiriladi va tashxisni aniq oʻrnatilishini taʼminlaydi.



**Rentgenologik usul.** Stomatologiyada ushbu usul keng qo'llaniladi. Rentgenografiyaning tashqi, og'iz ichi, panaram, ortopantomografiya, tomografiya usullari mavjud. Rentgenologik usul yordamida yashirin kariyes bo'shliqlari (qoplama ostidagi, aproksimal yuzalardagi), ildizlar holati (ildiz uchining so'rilishi, shakllanishi, yallig'lanishi), ildizlar yo'nalishi va ildiz kanallarining holati (o'tuvchanligi, plombalanish darajasi), ildiz uchi to'qimalarining holati (alveola o'siq distruksiyasi), yumshoq to'qimalardagi yot jinslar, o'sma kasalliklari, tish-jag' sohasi jarohatlari aniqlanadi.

**Ortopantomografiya.** Ortopantomografiya usulida bitta plyonkada tasvir yoyilgan va kattalashtirilgan holatda aks ettiriladi. Bu esa tekshirilayotgan sohani boshqa sohalar bilan taqqoslash imkoniyatini beradi.

**Tomografiya.** Tomografiya to'qima va organlarning ma'lum qatlamini rentgen tasvirini aks ettiradi. Rentgenografiyaning ushbu usuli tekshirilayotgan to'qimani qatlamma-qatlam o'rganish, tekshirish imkoniyatini beradi.

**Elektroodontometriya.** Elektroodontometriya usuli tish pulpasi va parodont to'qimasining elektr tokiga qilgan javob reaksiyasiga asoslangan. Bu tekshirish usuli maxsus apparatlar (EOM-REOM-3, UVN-1) yordamida amalga oshiriladi. Sog'lom tishlar 2–6 mkA da, chuqur kariyes 20–40 mkA da, pulpaning faqat toj qismida yallig'lanishi 60 mkA da og'riqli reaksiya bilan javob beradi. EOD da og'riqli reaksiya 100 mkA dan katta bo'lsa, pulpaning toj va ildiz qismlari nobud bo'lganligidan, hamda periodont to'qimasida patologik o'zgarish bo'lishi mumkinligidan dalolat beradi. Elektroodontometriya solishtirma tashxis o'tkazish uchun tavsiya etiladi.

**Termodiagnostika.** Tishning termik ta'sirlardan ta'sirlanishi. Ta'sirlovchi sifatida issiq yoki sovuq suvdan foydalaniladi. Tekshirishni o'tkazishdan, avval, tishni izolyatsiya qilinadi, quritiladi va shpris yordamida kariyes bo'shlig'iga issiq yoki sovuq suv yuboriladi.

**Profilometriya.** Profilometriya tekshirishning yangi usuli bo'lib oddiy uzunligi 1 mikromertdan kam bo'lmagan infraqizil lazerni qo'llashga asoslangan.

Tekshiriladigan tish lazer nurlari yordamida qizdiriladi va natijada tishning o'zi infraqizil diapazonida nur tarqata boshlaydi. Bu nurlardan

tibbiyot xodimi kompyuter yordamida tishning ichki strukturasi tahlil qilish imkoniga ega bo'ladi.

**Stomaskapiya.** Bu usul tishlarni ultrabinafsha lampa bilan tekshirishga asoslangan. O'zgarish bo'lmagan emalda nur yutilmaydi, nuqsoni bo'lgan emal sohasida esa nurning yutilishi kuzatiladi.

**Vital bo'yash usuli.** Bu usul emalning butunligini aniqlashga asoslangan. Vital bo'yash usulini o'tkazish uchun tekshirilayotgan tishning yuzasi karashlardan tozalanadi, quritiladi va tish yuzasiga 3 daqiqaga metilen ko'kning 2–3% suvli eritmasiga botirilgan tampon qo'yiladi. Belgilangan vaqt o'tganidan so'ng tampon olib tashlanadi, tish yuzasi suv bilan yuviladi va emalning bo'yalish darajasi aniqlanadi. Emalning demineralizatsiya bo'lgan qismi och ko'kdan to'q zangori ranggacha bo'yaladi.

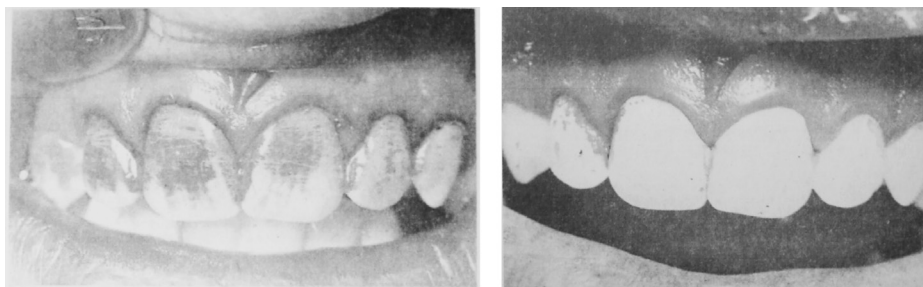**Og'iz bo'shlig'i gigiyenik indeksini aniqlash.** Og'iz bo'shlig'i gigiyenik indeksini aniqlash kasallikni kelib chiqishi va kechishida muhim ko'rsatkich hisoblanadi. Hozirgi kunda og'iz bo'shlig'i gigiyenik indeksini aniqlashning ko'pgina usullari mavjud. Fedorov-Voldkin usulini o'tkazish uchun 6 ta kesish tishlarning vestibulyar yuzasiga yo'did kaliy eritmasi surtiladi. Tishlarni bo'yalish darajasiga qarab 5 balli shkala asosida baholanadi. Yani:

- tishning butun yuzasi bo'yalsa – 5 ball;
- 3/4 qismi bo'yalsa – 4 ball;
- 1/2 qismi bo'yalsa – 3 ball;
- 1/4qismi bo'yalsa – 2 ball;
- Bo'yalmasa – 1 ball.
- Indeksni quyidagi formula yordamida hisoblab chiqariladi.

$$\text{TKI} = \frac{6 \text{ ta tishning ko'rsatkichlari}}{6}$$

3 va undan ortiq ball bo'lsa og'iz bo'shlig'i gigiyenik holati qoniqarsiz, 0 ball bo'lsa qoniqarli hisoblanadi (10-rasm).

**Laboratoriyada tekshirish usullari.** Bemorlarga aniq tashxis o'rnatishda laboratoriya tekshirishlarini o'tkazish kerak bo'lib qoladi.



*10-rasm. Lugol eritmasida bo'yalgan tish karashi.*

Laboratoriyada tekshirish usullariga sitologiya, bakteriologik, biopsiya, immunobiologik tekshirish usuli, bioximik usul, qonning klinik analizlari va boshqalar kiradi.

**Sitologiya.** Sitologiya usuli hujayra elementlarini o'rganishga asoslangan. Stomatologiyada sitologik tekshirish usuli uchun qirindi, punksiya mahsulotlaridan foydalaniladi. Sitologiya usuli yordamida o'sma kasalliklari, tuberkulyoz yazvalari, og'iz bo'shlig'i shilliq pardasi kasalliklarini aniqlashda muhim o'rin tutadi.

**Biopsiya.** Patologik o'zgargan to'qimalarni sitologik tekshirishdan o'tkazish. Skalpel va maxsus asboblarda yordamida patologik o'zgargan qismdan 5–6 mm to'qima kesib olinadi va gistologik tuzilishni mikroskop ostida tekshiriladi.

**Immunobiologik tekshirish usuli.** Og'iz bo'shlig'i shilliq pardasining ba'zi kasalliklari tashxisini aniqlash uchun immunobiologik tekshirish usulidan foydalaniladi. Masalan zaxm, brutsellyoz kasalliklarini aniqlashda muhim o'rin tutadi.

**Bakteriologik tekshirish usuli.** Bu usul kasallikni keltirib chiqargan mikroorganizmlar turini aniqlash hamda ularni sezuvchanlik darajasini aniqlash maqsadida o'tkaziladi. Sezuvchanligi yuqori bo'lgan dori vositalaridan foydalanish kasallikni tez davolanishiga zamin bo'ladi.

**Bioximiya usuli.** Bu usulda qon va peshobning tarkibida qand borligi aniqlanadi. Ko'pincha bu usul og'iz bo'shlig'i shilliq pardasi kasalliklari tez-tez qaytalaydigan bemorlarda, qandli diabet kasalligi borligini aniqlashda yordam beradi.

## **STOMATOLOGIK BEMORNING KASALLIK VARAQASI**

Stomatologik bemorning kasallik varaqasini qayd qilish formasi № 043/Y. Kasallik varaqasi – bemorning pasport tafsilotlarini, tekshirish usullari, tekshirish natijalarini, aniqlangan tashhisni va davolash usullarini qayd qiluvchi hujjat. Kasallik varaqasining pasport qismini registraturadagi tibbiyot xodimi to'ldiradi. Bunda bemorning familiyasi ismi otasining ismi, yoshi, jinsi, manzili, kasbi aniqlanadi va yoziladi. Tashxis qatorida bemorda obyektiv va subyektiv tekshirishlar o'tkazilishi natijasida aniqlangan tashhis yoziladi, bemorda aniqlangan shikoyatlar qayd qilinadi. Boshidan kechirgan va yo'ldosh kasalliklar qatorini to'ldirish uchun bemor bilan suhbat o'tkazilib, avvalda kechirgan kasalliklari aniq yozilishi muhim ahamiyatga ega. Kasallikni rivojlanishi bemorning birinchi qatnovida aniqlanadi va kasallik qanday boshlanganligi, uning belgilari yoziladi. Obyektiv tekshirishlar va tashqi ko'rinishida o'tkazilgan tekshirish usullari va ularning natijalari haqida ma'lumotlar beriladi. Tishlar ko'rigi maxsus tish formulasi sxemasida belgilanadi. Sxemadagi vertikal chiziq o'ng va chap tomon tishlarni, gorizantal chiziq yuqori va pastki tishlarni anglatadi. Tish formulasi sxemasida doimiy tishlar arab raqamlar bilan sut tishlar rim raqamlar bilan belgilanadi. Tish holatini belgilash uchun quyidagi ma'lum harfli belgilaridan foydalaniladi: O – yo'q tish, R – ildiz, C – karies, P – pulpit, Pt – periodontit, II – plomba, A – paradantoz, I, II, III – qimirlash darajalari, K – qoplama. Tish formulasini to'ldirilgandan so'ng bemorning tishlovi, og'iz bo'shlig'i shilliq pardasi, alveola o'sig'i va tanglay holatlari ifodalangani. Agar rentgenologik tekshirish o'tkazilgan bo'lsa uning tahlili yoritib beriladi. Davolash bobida aniqlangan kasallikni davolash uchun tuzilgan davo rejasi aniq yozilishi shart. Ayrim hollarda bemorlarni davolashni bir shifokor boshlab keyingi bosqichni boshqa shifokor davom ettirishiga to'g'ri keladi. Shunday hollarda davo rejasi tuzilganligi yaxshi samara beradi. Kasallik varaqasining kundalik qatorida bemorning umumiy holati va o'tkazilgan davo muolajasi aniq yozilishi kerak. Kundalik yozilayotganda albatta sana qo'yiladi.

Kasallik varaqasini tahlil qilib, aniqlangan tashhis to'g'riligi, davo muolajalari qanday olib borilganligi va ularning natijalarini aniqlash mumkin. Bemorning kasallik varaqasi ilmiy va yuridik hujjat bo'lib, registraturada 5 yil moboynda saqlanadi so'ng arxivga topshiriladi.

**Tayanch iboralar:**

**So'rov** – tekshirishning birinchi bosqichi bo'lib, bemor shikoyatlarini aniqlashdan boshlanadi;

**Ko'rik** – obyektiv tekshirishning birinchi bosqichi bo'lib, tashqi ko'rikka va og'iz bo'shlig'i ko'rigiga bo'linadi;

**Zondlash** – zond yordamida amalga oshiriladigan tekshirish usuli;

**Perkussiya** – tishni stomatologik oyna dastasi yordamida tukillatib korib, periodont to'qimasining holatini aniqlaydigan tekshirish usuli;

**Palpatsiya** – paypaslab ko'rish;

**Rentgenologik usul** – rentgen nurlari yordamida olib boriladigan tekshirish usuli;

**Ortopantomografiya** – bitta rentgan plyonkada tasvir yoyilgan va kattalashtirilgan holatda aks ettiriladigan tekshirish usuli;

**Tomografiya** – to'qima va organlarning ma'lum qismini qatlam qatlam rentgan tasvirini aks ettiruvchi usul;

**Elektroodontometriya** – tish pulpasi va parodont to'qimasining elektr tokiga qilgan javob reaksiyasiga asoslangan tekshirish usuli;

**Termodiagnostika** – tishning termik ta'sirlardan ta'sirlanishini aniqlashga asoslangan tekshirish usuli;

**Profilometriya** – uzunligi 1 mikromertdan kam bo'lmagan infra-qizil lazerni qo'llashga asoslangan tekshirish usuli;

**Stomaskapiya** – tishlarni ultrabinafsha lampa bilan tekshirishga asoslangan usul;

**Vital bo'yash usuli** – metilen ko'kning 2–3% suvli eritmasi yordamida emalning butunligini aniqlashga asoslangan tekshirish usuli;

**Gigiyenik indeksini aniqlash** – tishlarni yumshoq karashlar bilan qoplanish darajasiga asoslanib gigiyenik holatini aniqlash;

**Sitologiya** – hujayra elementlarini o'rganishga asoslangan tekshirish usuli;

**Biopsiya** – patologik o'zgargan to'qimalarni sitologik tekshirishdan o'tkazish;

**Bakteriologik tekshirish usuli** – kasallikni keltirib chiqargan mikroblar va zamburug‘lar turini hamda ularning sezuvchanlik darajasini aniqlash maqsadida o‘tkaziladigan tekshirish usuli.

**Kasallik varaqasi** – bemorning pasport tafsilotlarini, tekshirish usullari, tekshirish natijalarini, aniqlangan tashhisni va davolash usullarini qayd qiluvchi hujjat.

#### **NAZORAT UCHUN SAVOLLAR:**

1. Tekshirishning qanday usullarini bilasiz?
2. So‘ro‘v qanday olib borilishi kerak?
3. Ko‘rikning qanday turlari bor?
4. Zondlash yordamida nima aniqlanadi?
5. Perkussiya necha hil bo‘ladi?
6. Palpatsiya yordamida qanday patologik jarayonlarni aniqlash mumkin?
7. Rentgenologik tekshirish usularidan qaysilarini bilasiz?
8. To‘qima va organlarning ma‘lum qismini qatlam qatlam rentgen tasvirini aks ettiruvchi usul qanday nomlanadi?
9. Tish pulpasi va parodont to‘qimasining elektr tokiga qilgan javob reaksiyasiga asoslangan tekshirish usuli qanday nomlanadi?
10. Termodiagnostika qanday amalga oshiriladi?
11. Vital bo‘yash usulini o‘tkazish uchun qanday eritmalardan foydalaniladi?
12. Qaysi kasalliklarda biopsiya tekshirish usuli o‘tkaziladi?
13. Tishlarni yumshoq karashlar bilan qoplanish darajasiga asoslanib, gigienik holatini aniqlash tekshirish usuli qanday nomlanadi?
14. Kasallik varaqasidan nimani aniqlash mumkin?

## **V BOB**

### **STOMATOLOGIYADA OG‘RIQSIZLANTIRISH**

Og‘riqsizlantirish deganda og‘riq sezgisini qoldirish maqsadida qo‘llaniladigan tadbirlar yig‘indisi tushuniladi. Stomatologik xastaliklarni muvaffaqiyatli davolash muolajaning qay darajada og‘riqsiz bajarishga bog‘liq. Tishlarni davolashda va yuz – jag‘ sohasidagi jarrohlik muolajalarida og‘qisizlantirishning turli usullari qo‘llaniladi. Og‘riqsizlantirish ikkiga bo‘linadi: umumiy va mahalliy og‘riqsizlantirish.

#### **UMUMIY OG‘RIQSIZLANTIRISH**

Umumiy og‘riqsizlantirish deganda sun‘iy vositalarni qo‘llash yo‘li bilan markaziy nerv sistemasini chuqur tormozlantirish tushuniladi. Bunda bemorning es-hushi, sezuvchanligi yoqoladi, skelet muskullari bo‘shashadi va reflekslari so‘nadi.

Umumiy og‘riqsizlantirish uchun ko‘rsatmalar:

- mahalliy og‘riqsizlantiruvchi moddalarga allergik reaksiyasi bo‘lganda;
- mahalliy og‘riqsizlantirish o‘tkazishning imkoni bo‘lmasa yoki samarasi bo‘lmasa;
- bemorning o‘ta emotsional holatda bo‘lishi;
- aqlan ojiz bemorlarda;
- muolaja maydoni katta bo‘lganda;
- muolaja vaqti davomli bo‘lganda;
- yurak – qon tomir va nafas yo‘llari kasalliklarida;
- endokrin tizimi kasalliklarida;
- hozirgi vaqtda to‘g‘ridan-to‘g‘ri ko‘rsatmalari bo‘lmasa ham bemorning xohishiga binoan o‘tkazilishi mumkin.

Umumiy og‘riqsizlantirishda narkotik moddani kiritish yo‘liga ko‘ra ikki turi farqlanadi:

1. Ingalatsion.
2. Ingalatsiyasiz.

**Ingalatsion usulda umumiy og‘riqsizlantirish (narkoz).** Ingalatsion narkoz deb, narkotik modda nafas yo‘llari orqali yuboriladigan umumiy og‘riqsizlantirish turiga aytiladi. Bu usulni o‘tkazishda turli og‘riqsizlantiruvchi dori-moddalardan foydalaniladi: azot oksidi, ftorotan, trilen, siklopropan, pentran.

**Ingalatsiyasiz usulda umumiy og‘riqsizlantirish (narkoz).**

Ingalatsiyasiz narkozlarga vena ichi, to‘g‘ri ichak, teri osti turlari kiradi. Vena ichiga narkoz o‘tkazish qulay. Sababi hech qanday moslama va apparatlar kerak emas. Buning uchun quyidagi narkotik moddalardan foydalaniladi: seduksen, propofol, ketamin. Vena ichiga narkoz ko‘pincha yuz-jag‘ sohasida jarrohlik muolajasi kam vaqtni talab etsa amalga oshiriladi.

Stomatologiyada muolaja bajarishda qulaylik yaratish uchun ko‘pincha umumiy og‘riqsizlantirishning aralash usuli qo‘llaniladi.

## PREMEDIKATSIYA

Ko‘pincha bemorlarda stomatologik davo oldidan qo‘rquv, emotsional xavotirlik paydo bo‘ladi. Bu holatni mahsus dori-darmonlar yordamida bartaraf etishni premedikatsiya deb ataladi. Premedikatsiya o‘tkazishga ko‘rsatma davo muolajasining turiga va bemorning holatiga bog‘liq.

**Premedikatsiyaga ko‘rsatmalar:**

1. Qo‘rquv.

a) Qo‘rquv va bezovtalik oqibatida vegetativ o‘zgarishlar sodir bo‘lishi, pulsning tezlashuvi (90 marta 1 daqiqada).

b) Yurak – qon tomir sistemasi, nafas organlari sistemasi kasalliklarida

2. Avvalida hushidan ketish holatlari bo‘lgan bo‘lsa.

Kattalarda premedikatsiya uchun trankvilizator (tinchlantiruvchi dori)lardan foydalaniladi. Trankvilizatorlar ta’sirida bemorlarning aqliy va jismoniy mehnat faoliyati saqlanadi. Bundan tashqari trankvilizator anestetiklar, analgetinlar ta’sirini oshiradi.

Trankvilizatorlarning bir marotabali dozalari qo‘llaniladi. Mepro-tan – 0,2 gr, elenium – 0,1 gr, diazepam – 0,005 gr, seruksen – 0,005 gr.



Yuqorida qayd etilgan dori vositalarini stomatolog qabulida bo'lishdan 30–60 min oldin qabul qilinadi. Boshqa guruh dori vositalaridan valeriyana, karvolal nastoykalari qo'llaniladi.

## MAHALLIY OG'RIQSIZLANTIRISH

Mahalliy og'riqsizlantirish deb, bemorning es-hushini saqlagan holda tananing biron-bir qismidagi og'riq sezgisini yo'qotishga qaratilgan davo chorasiga aytiladi. Mahalliy og'riqsizlantirishning inyeksion va noinyeksion turlari farqlanadi. Inyeksion og'riqsizlantirishning infiltratsion va o'tkazuvchi turlari mavjud. Noinyeksion og'riqsizlantirishning kimyoviy, fizikaviy, fizik-kimyoviy turlari mavjud. Poliklinika sharoitida ko'proq mahalliy og'riqsizlantirish usulidan foydalaniladi.

**Applikatsiyali og'riqsizlantirish.** Teriga ta'sir qilmaydi og'iz bo'shlig'i shilliq pardasiga anestetik moddani surtish, sepish, doka sochiqchasiga shimdirib qo'yishdan iborat. Og'riqsizlantirishning bu usulidan igna kiradigan sohani og'riqsizlantirishda foydalaniladi.

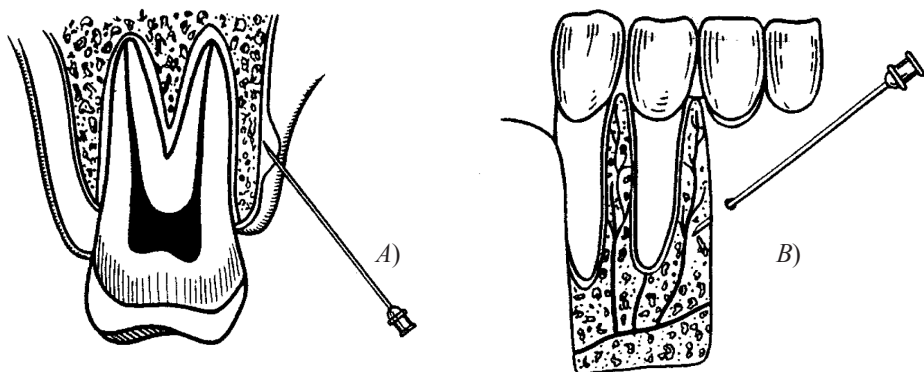
Buning uchun 10% lidokain, 2% li pirolkain eritmalaridan foydalaniladi. Hozirda anestetinlarning aerezolli shakldagisidan foydalanilmoqda. Aerezolli usuldan foydalanishning kamchiligi uning boshqa sohalarga ham sachrash, me'yorini aniqlashning qiyinligi.

Og'iz bo'shlig'i shilliq pardasida og'riqsizlantiruvchi moddani surtish uchun, ushbu soha so'lakdan ajratiladi, quritiladi va anestetik shimdirilgan paxta sharchasi qo'yiladi. Applikatsiya muddati 1 daqiqa, og'riqsizlanish muddati 10 daqiqa.

**Inyeksion og'riqsizlantirish** turida anestetik eritmasi bevosita to'qima ichiga kiritiladi. Inyeksion og'riqsizlantirish o'z navbatida ikki guruhga bo'linadi: infiltratsion va o'tkazuvchi.

### Infiltratsion og'riqsizlantirish

Infiltratsion og'riqsizlantirish turida anestetik eritmasi bevosita jarrohlik harakati maydonida to'qima ichiga kiritiladi va pereferik nerv retseptorlarining sezgirligini oshiradi. Infiltratsion usuldagi og'riqsizlantirish yordamida yuz, og'iz bo'shlig'ining yumshoq to'qimalarida,



*11-rasm. Infiltratsion og'riqsizlantirish:*

*A – suyak pardasi ostida og'riqsizlantirish, B – suyak ichida og'riqsizlantirish.*

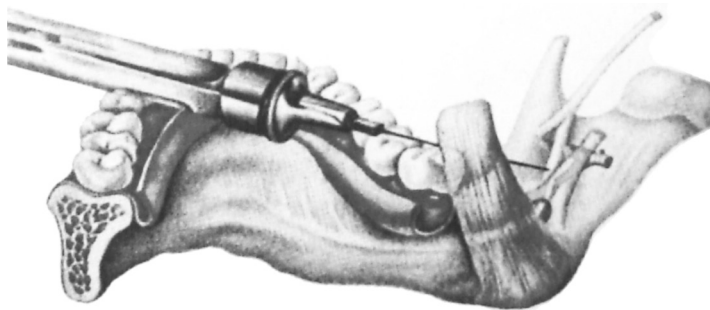
yuqori jag' alveola sohasida, pastki jag' alveolalar o'sig'ining frontal tishlar sohasida va qattiq tanglay sohasida o'tkaziladigan jarrohlik maydonini og'riqsizlantirish mumkin. Anestetiklarni periodont yorig'i ichiga (intraaligamentar) suyak pardasi ostiga (sub periostal), suyak ichiga (intraostal) yuborish mumkin (11-rasm).

Infiltratsion og'riqsizlantirish o'tkazish texnikasi sodda. Ignani vestibulyar yuzaga, o'tuv burma sohasiga kiritiladi va anestetik modda 2,3 ml yuboriladi. Alveola o'siqlar sohasida og'riqsizlantirish o'tkazilganda, shpris gorizontol yo'naltirilgan holda, igna uchi o'tuvchi burma sohasidagi shilliq qavatga  $40^{\circ}$ – $45^{\circ}$  burchak ostida sanchiladi. Bunda igna uchining charxlangan tomoni suyakka qaragan bo'lishi kerak. Anestetikni tafsiya etiladi 15 sekund ichida 1 ml yuboriladi.

Infiltratsion og'riqsizlantirish yuqori jag'da yaxshi samara beradi. Pulpitni davolashda pulpa ichiga og'riqsizlantirish o'tkazish mumkin. Buning uchun tish bo'shlig'i ochiladi va juda kichik igna yordamida anestetik tish bo'shlig'iga 0,2–0,3 ml yuboriladi.

### **O'tkazuvchi og'riqsizlantirish**

Mahalliy og'riqsizlantirishning o'tkazuvchi turida jarrohlik maydonini innervatsiya qiluvchi, sezuvchi nervni tanasini yoki biron bir shoxini blokada qilinadi. O'tkazuvchi og'riqsizlantirishning quyidagi



*12-rasm. Pastki jag'da o'tkazuvchi og'riqsizlantirish turi.*

turlari mavjud: tuberal, infrorbital, palatinal, mandibulyar, torusal, mental va engak nervini og'riqsizlantirish.

O'tkazuvchi og'riqsizlantirishda anestetik eritma og'riqsizlantirila-yotgan nerv tolasini yoki uning shox tolalari atrofidagi to'qima ichiga yuboriladi va anestetik eritma nerv ichiga diffuziya yo'li bilan kirib borib, sezgi impulslarini periferiyadan markaziy nerv sistemasi tomon o'tishini to'xtatadi (12-rasm). Dorilarni bevosita va bilvosita yuborish usullari mavjud.

Vazokon strukturalar anestetik eritma yuborilgan sohaga qon kelishini kamaytiradi, og'riqsizlanish darajasini oshiradi. Shu maqsadda ko'pincha adrenalindan yoki noradrenalindan foydalaniladi. Adrenalinni 1:50000–1:200000, noradrenalin 1:25000–1:100000. Kattalar uchun adrenalinning umumiy miqdori 0,2 mg dan oshmasligi, noradrenalinning miqdori 0,34 mg. Ayrim bemorlarga ular qo'llanilmaydi.

## **MAHALLIY OG'RIQSIZLANTIRISHDA UCHRAYDIGAN XATO VA ASORATLAR**

Asoratlar umumiy va mahalliy bo'lishi mumkin. Umumiy asoratlarga anafilaktik shok, hushdan ketish, anestetikdan zaharlanish kiradi.

**Anafilaktik shok:** Bu o'ta xavfli asorat bo'lib, ko'pincha allergik kasalliklarga moyil bemorlarda uchraydi. Uning turli xillari mavjud. Anafilaktik shokning tipik, kordial, astmasimon, serebral, abdominal

turlari farqlanadi. Kechishi bo'yicha o'ta tez kechuvchi, og'ir, o'rtacha og'irlikdagi va yengil ko'rinishlari farqlanadi. Kasallikning tipik ko'rinishida anesteziya o'tkazilgandan biroz vaqt o'tgach, bemor bezovtalanadi. Unda qo'rquv hissi paydo bo'ladi, bosh, yuz va qo'l terisida qichishish va igna sanchilganga o'xshash sezgi paydo bo'ladi. Bemor terlaydi, boshida qattiq og'riq, qulog'ida shang'illash paydo bo'ladi. Yuz terisi oldin qizaradi, keyin esa oqarib ketadi. Qo'l oyoqlari tortishib qolishi va bemor hushidan ketishi mumkin. Ko'z qorachiqalari kengayib ketadi va yorug'likni sezmaydi. To'sh suyagi ortida kuchli og'riq paydo bo'lib, u yurak og'rig'iga o'tadi. Taxekardiya kuzatiladi. Qon bosimi keskin tushib ketadi. Bemorni ko'ngli aynab, qusishi mumkin. Ayrim bemorlarda qorin shishishi, o'z-o'zidan siydik ajralishi va defekatsiya holatlari ro'y berishi mumkin. Anafilaktik shokning boshqa ko'rinishlarida o'sha tana a'zosining kasallanishiga xos bo'lgan belgilar bilan kechishi kuzatiladi. Kasallikning chaqmoqsimon va og'ir shakllrida sanalgan belgilar yuzaga chiqmasdanoq o'lim bilan tugashi mumkin. Birinchi yordam ko'rsatish uchun yuqoridan nafas yo'llarining yetarlicha o'tkazuvchanligini ta'minlash lozim. Buning uchun bemorning boshi yon tomonga burib qo'yiladi, tili tortib chiqariladi, pastki jag' oldinga siljtiladi. Og'iz ichi qusiq massalaridan artib tozalanadi. Agar, nafas olish to'xtab ulgurgan bo'lsa, sun'iy nafas oldirishga kirishiladi. Yuborilgan anestetikni qonga so'rilishini to'xtatish maqsadida shu anestetik kiritilgan soha atrofida 5 ml fiziologik eritmaga aralastirilgan 0,5 ml – 0,1% adrenalın gidroxlorid eritmasi yuboriladi. Agar buni qilishning iloji bo'lmasa, 1 ml adrenalın eritmasini anestetik kiritilgan yo'l bo'ylab yuboriladi. Albatta antigistamin preparatlari yuboriladi (2–4 ml dimedrol eritmasi, 2–3 ml 2,5% suprastin yoki pipolfen eritmaları). Vena yoki mushak ichiga 3–5 ml 3% prednizolon, 0,5 ml 0,1% adrenalın gidroxlorid eritmaları yuboriladi. Agar bronxspazm belgilari bo'lsa, 10 ml 2,4% eufillin yoki 2 ml 0,5% izadrin eritmalarini yuborish zarur. Yurak faoliyatini qo'llab turish uchun yurak glikozidlari va diuretiklar yuboriladi.

**Anestetikdan zaharlanish.** Buning sababi anestetik dozasini oshirib yuborish va tomirga ignaning tushib qolishi oqibatida qonda mod-

da konsentratsiyasining oshib ketishi hisoblanadi. Zaharlanish ikki davrga bo'linadi:

**1-davrda** qo'zg'alish, ko'ngil aynish, bosh aylanishi, quloq shang'illashi, qusish kuzatiladi. Yordam ko'rsatish uchun bemorni yotqizib, 10% ammiak eritmasi hidlatiladi. Tomir ichiga 200–600 mg geksinal yoki tiopental natriy sekin yuboriladi;

**2-davrda** bemorning holati sustlashadi, A/D pasayadi, taxikardiya, terlash, hushdan ketish, nafas va yurak tomir faoliyatining to'xtab qolishi kuzatiladi. Yordam berish uchun yurak – qon tomir vositalari va yurakni bilvosita massaj qilish tavsiya qilinadi. Profilaktika uchun anestetik yuborishdan 40–50 daqiqa oldin barbituradlar (fenobarbital 0,1 gr) yuborish kerak.

**Hushdan ketish.** Bu ko'p uchraydigan asorat bo'lib, bosh miyaning o'tkir gipoksiyasiga (kislorodning yetishmasligi) bog'liq bo'ladi. Bosh aylanishi, quloq shang'illashi, esnash bilan boshlanadi. Teri qoplamlari oqaradi, namlanadi, qorachilari kengayadi, puls kuchsiz bo'lib A/D pasayadi, nafas yuzaki, mushak tonusi yo'qolib hushdan ketish yuz beradi.

Yordam berish uchun bemorni yotqizib toza havo kelishini ta'minlanadi. Novshadil spirti hidlatiladi. Yuz, bo'yin terisi sovuq suvga namlangan sochiq bilan ishqalanadi. Kam hollarda nafas analeptiklari va tomir vositalari (kordiamin, efedrin, izadrin) mushak ichiga yuborilishi mumkin.

Mahalliy og'riqsizlantirish o'tkazish jarayonida va undan so'ng asoratlarda sodir bo'lishi mumkin.

### **I. Og'riqsizlantirish vaqtidagi asoratlari:**

1. Qon tomirlarning jarohatlanishi.
2. Yumshoq tanglay muskuli parezi.
3. Mimika muskullarning parezi.
4. Diplopiya.
5. Ignaning sinishi.

### **II. Og'riqsizlantirishdan so'nggi asoratlari.**

1. Nervlarning jarohatlanishi (nevrit, parasteziya).
2. Pastki jag'ning ineksiyadan so'nggi kontrakturasi.
3. Ineksiyadan so'nggi infiltrat.

4. Ineksiyadan soʻnggi abscess va flegmona.

**Qon tomirlarning jarohatlanishi.** Qon tomirlarning jarohatlanishi gematoma hosil boʻlishi bilan nomoyon boʻladi. Koʻpincha oʻtkazuvchi ogʻriqsizlantirish amalga oshirilganda kuzatiladi. Bunda bemorga sovuq kompres tavsiya etiladi.

**Yumshoq tanglay muskuli parezi.** Parez – muskulning vaqtinchalik qisqarish hususiyatining buzilishi. Yumshoq tanglay muskuli parezida bemorda yoʻtalish va qusish refleksi sodir boʻlishi kuzatiladi.

**Mimika muskullarning parezi.** Ogʻriqsizlantirish jarayonida yuz nerv tolasini jarohatlab qoʻyish natijasida namoyon boʻladi. Bu holat anestetik modda soʻrilishi bilan oʻtib ketadi.

**Diplopiya** – predmetni ikkita koʻrish. Infraorbital ogʻriqsizlantirishda anestetikni koʻz kosasiga kirishi oqibatida kelib chiqadi va bu holat tezda oʻtib ketadi.

**Ogʻriqsizlantirish vaqtida ignaning sinishi.** Inyeksion ignaning sinishi shifokorning qoʻpol harakati, suyakka qattiq bosish oqibatida yuz beradi. Agar igna koʻrinmasa yoki pinset bilan chiqmasa, jarrohlik aralashuvi kerak boʻladi.

**Nervlarning jarohatlanishi.** Nervlarning jarohatlanishi oqibatida travmatik nevrit boʻlishi va bunda bemor ushbu nerv inervatsiyasi (nerv tolalari bilan taʼminlanishi) sohasida doimiy simillovchi ogʻriqlar boʻlishidan shikoyat qiladi. Paresteziyada esa nerv inervatsiyasi sohasida sezish hususiyati pasayishi bilan namoyon boʻladi.

**Pastki jagʻning inyeksiyadan soʻnggi kontrakturasi.** Pastki jagʻning inyeksiyadan soʻnggi kontrakturasida pastki jagʻ harakati chegaralanib qoladi va natijada bemor ogʻzini toʻliq ocha olmaydi.

**Inyeksiyadan soʻnggi infiltrat.** Inyeksiyadan soʻnggi infiltrat igna bilan toʻqimalarni jarohatlanishi va koʻp miqdorda anestetik modda yuborilishi oqibatida sodir boʻladi.

**Inyeksiyadan soʻnggi abscess va flegmona.** Ineksiyadan soʻnggi abscess va flegmona hosil boʻlishi inyeksiya davrida infeksiya tushishi natijasida roʻy beradi.

**Tayanch iboralar:**

**Ogʻriqsizlantirish** – ogʻriq sezgisini qoldirish maqsadida qoʻllaniladigan tadbirlar yigʻindisi;

**Umumiy og‘riqsizlantirish** – sun‘iy vositalarni qo‘llash yo‘li bilan markaziy nerv sistemasini chuqur tormozlantirish;

**Ingalyatsion usulda umumiy og‘riqsizlantirish** – narkotik moddani nafas yo‘llari orqali yuboriladigan turi;

**Ingalyatsiyasiz usulda umumiy og‘riqsizlantirish** – narkotik moddani vena ichi, to‘g‘ri ichak va teri ostiga yuborish turi;

**Premedikatsiya** – stomatologik davo oldidan qo‘rquv, emotsional xavotirlikni mahsus dori-darmonlar yordamida bartaraf etish;

**Mahalliy og‘riqsizlantirish** – bemorning es-hushini saqlagan holda tananing biron-bir qismidagi og‘riq sezgisini yo‘qotishga qaratilgan davo chorasi;

**Applikatsiyali og‘riqsizlantirish** – og‘iz bo‘shlig‘i shilliq pardasiga anestetik moddani surtish, sepish, doka sochig‘iga shimdirib qo‘yish bilan og‘riqsizlantirish;

**Inyeksion og‘riqsizlantirish** – anestetik eritmasini shpris yordamida bevosita to‘qima ichiga kiritilishi;

**Infiltratsion og‘riqsizlantirish** – anestetik eritmasi bevosita jarrohlik harakati maydonida, to‘qima ichiga kiritilishi va pereferik nerv retseptorlarining sezgirligini oshirilishi;

**O‘tkazuvchi og‘riqsizlantirish** – jarrohlik maydonini innervatsiya qiluvchi, sezuvchi nervni tanasini yoki biron bir shoxini blokada qilish;

**Anafilaktik shok** – allergik kasalliklarga moyil bemorlarda uchraydigan o‘ta xavfli asorat;

**Hushdan ketish** – bosh miyaning o‘tkir gipoksiyasiga bog‘liq bo‘lgan bosh aylanishi, quloq shang‘illashi, esnash bilan boshlanib, teri qoplamalari oqarishi, ko‘z qorachiq-lari kengayishi, pulsi kuchsiz bo‘lib A/D pasayishi, nafas olish susayishi, mushak tonusi yo‘qolib hushdan ketish.

#### NAZORAT UCHUN SAVOLLAR:

1. Og‘riqsizlantirish deb nimaga aytiladi?
2. Og‘riqsizlantirish necha turga bo‘linadi?
3. Umumiy og‘riqsizlantirish deb nimaga aytiladi?
4. Umumiy og‘riqsizlantirishning qanday turlarini bilasiz?
5. Premedikatsiya nima uchun amalga oshiriladi?

6. Mahalliy og'riqsizlantirish deganda nimani tushunasiz?
7. Mahalliy og'riqsizlantirishning qanday turlarini bilasiz?
8. Applikatsiya usulida og'riqsizlantirish qanday amalga oshiriladi?
9. Infiltratsion og'riqsizlantirish deb nimaga aytiladi?
10. Infiltratsion og'riqsizlantirish o'tkazish uchun qanday ko'rsatmalarni bilasiz?
11. O'tkazuvchi og'riqsizlantirish infiltratsion og'riqsizlantirishdan nimasi bilan farq qiladi?
12. O'tkazuvchi og'riqsizlantirishning qanday turlarini bilasiz?
13. Og'riqsizlantirishdagi asoratlar nechta guruhga bo'linadi?
14. Anafilaktik shok qanday klinik ko'rinishga ega?
15. Anafilaktik shokda birinchi yordam qanday tartibda ko'rsatiladi?
16. Hushdan ketish asorati nima uchun sodir bo'ladi va qanday klinik ko'rinishga ega?
17. Og'riqsizlantirish vaqtida qanday asoratlar sodir bo'lishi mumkin?
18. Og'riqsizlantirish o'tkazilganidan so'nggi qanday asoratlar sodir bo'lishi mumkin?



## **VI BOB**

### **TISH QATTIQ TO‘QIMALARINING NUQSONLARI**

Tish qattiq to‘qimasi nuqsonlari kasalliklari nokariyesli va kariyesli nuqsonlarga bo‘linadi.

#### **TISH QATTIQ TO‘QIMALARINING NOKARIYESLI NUQSONLARI**

Tish qattiq to‘qimalarining nokariyesli nuqsonlari 80–82% aholida uchraydi. Ushbu kasalliklarni kelib chiqish sabablari to‘liqligicha aniq emas. Nokariyesli nuqsonlar kundan kunga ortib bormoqda. Kasalliklarni kelib chiqishida kasbiy zararlar, yo‘ldosh kasalliklar (oshqozon ichak kasalliklari, revmatizm...), tish to‘qimalari minerallashuvining buzilishlari asosiy o‘rin tutadi. Nokariyes kasalliklar paydo bo‘lish muddatiga asoslanib ikki guruhga bo‘linadi:

**I. Tishning rivojlanish davrida hosil bo‘lgan (murtak davrida) nuqsonlar.**

- Gipoplaziya;
- Giperplaziya
- Endemik flyuoroz;
- Tish rangining o‘zgarishi;
- Tish hajmi va shakli anamaliyasi;
- Irsiy o‘zgarishlar.

**II. Tish chiqqanidan so‘ng hosil bo‘lgan nuqsonlar.**

- Patologik yedirilish;
- Ponasimon nuqson;
- Tish eroziyasi;
- Tish qattiq to‘qimalarining nekrozi;
- Tish jarohati;
- Tish pigmentatsiyasi;
- Tish gipersteziyasi.

## TISHNING RIVOJLANISH DAVRIDA HOSIL BO'LGAN NUQSONLARI

**Gipoplaziya** bu nuqsonli tish to'qimalarining rivojlanmasligi nuqsoni bilan xarakterlanadi. Tish murtak rivojlanish davrida metabolitik buzilishlar natijasida, emalda miqdor va sifat jihatdan buzilishlar bo'ladi.

Gipoplaziya sut tish va doimiy tishlarda uchraydi. Gipoplaziya turli klinik ko'rinishga ega. Gipoplaziyaning sistemali, mahalliy va chegaralanganligi farqlanadi.

**Sistemali gipoplaziya.** Sistemali gipoplaziyaning kelib chiqishi tishning rivojlanishi davrida, sodir bo'lgan modda almashinuvining buzilishi bilan bog'liq, aynan minerallar almashinuvi muhim o'rin tutadi. Sut tishlarning gipoplaziyasi homilador onaning xastaligi, ovqatlanish me'yorining buzilishi, kerak bo'lgan oziq-ovqat mahsulotlarini iste'mol qilmaslik oqibatida kelib chiqadi. Xastalik bir guruhga kirgan tishlarda borsimon ba'zan, sarg'ish dog'lar, nuqson paydo bo'lishi bilan kechadi. Nuqsonlar simmetrik bo'lib nuqsonlar aksariyat hollarda vestibulyar yuzada joylashadi.

**Mahalliy gipoplaziya.** Mahalliy gipoplaziya faqat bir dona tishda aniqlanadi. Periodont to'qimasi yallig'langan sut tishning ostidagi doimiy tish murtagi zararlanishi oqibatida hamda jarohat ta'sirida kelib chiqadi. Xastalik yengil kechganda tish emal qavatining rangi o'zgarib, bo'rsimon, sarg'ish yoki qo'ng'ir tus oladi. Og'ir shaklida tishning o'lchamlari, shakli va strukturasi o'zgarishlar sodir bo'ladi.

**Chegaralangan gipoplaziya.** Bir guruh yonma-yon joylashgan tishlarda emal qavatining noma'lum sabablarga ko'ra jarohatlanishi oqibatida yupqalashib, ular relefining o'zgarishi bu xastalik uchun xarakterli hisoblanadi. Chegaralangan gipoplaziya yuz-jag' sohasidagi jarohat natijasida, surunkali kechadigan jag' suyagining yiringli yallig'lanishi va radioaktiv nurlanish oqibatida kelib chiqishi mumkin.

Gipoplaziyaning yengil shakllarida tishlarning vestibulyar yuzasida bo'rsimon dog'lar paydo bo'ladi. Dog'ning kattaligi, shakli, hajmi har xil. Dog' yuzasi yaltiroq va silliq. Gipoplaziyaning og'ir shakllarida

bemorlar nuqtali, piyolasimon o'yiqlar, ko'ndalang egatlar paydo bo'lishidan shikoyat qiladilar.

Solishtirma tashxis. Gipoplaziyani aniqlashda kariyes bilan solishtirma tashxis o'tkaziladi. Gipoplaziyada dog'lar simmetrik, vestibulyar yuzada joylashgan, vital bo'yash sinamasini o'tkazganda bo'yalmaydi, kariyesda bo'yaladi. Gipoplaziyani zondlaganda kariyesdan farqli yuzasi silliq.

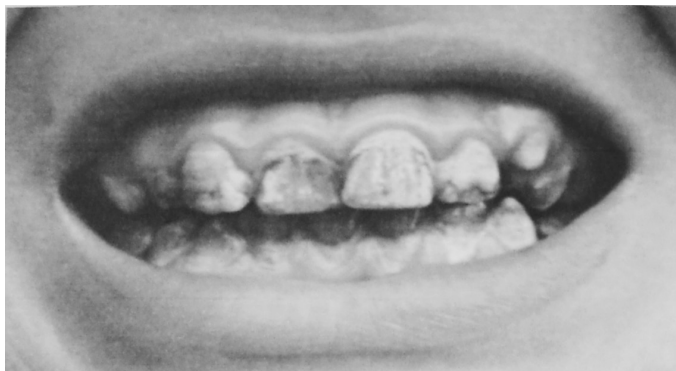Davolash. Davolash klinik formasiga bog'liq. Profilaktika maqsadida remeneralizatsiya terapiyasi o'tkaziladi. Og'ir formalarida nuqsonni bartaraf qilish maqsadida plombalanadi yoki protezlanadi.

## ENDEMIK FLYUOROZ

Tish qattiq to'qimalarida qayd etiladigan bunday xastalik organizmga tashqi muhitdan ichimlik suvi orqali me'yordan ko'proq ftor elementining (suvda erigan holda) kirishi oqibatida yuzaga keladi. Flyuoroz bu ftor elementi chaqirishi mumkin bo'lgan gipoplaziyadir, desak ham xato qilmaymiz. Kishi organizmining ftorga bo'lgan bir sutkalik talabi 3,5 mg atrofidadir. Bu talab asosan ichimlik suvi tarkibida bo'ladigan ftor orqali qondiriladi. Organizmning ana shunday talabini qondirish uchun ichimlik suvining 1 litrida 0,8–1,2 mg ftor bo'lishi kifoyadir. Ichimlik suvi tarkibidagi ftor miqdori ko'rsatilgandan oshib ketgan hollarda flyuoroz xastaligi kuzatiladi. Flyuoroz xastaligi 5 xil shaklda namoyon bo'ladi.

**Chiziqchali (shtrixli) shakli.** Bunda tish emali sathida ko'pincha vertikal yo'nalishdagi bo'rsimon chiziqlar paydo bo'ladi. Ayrim hollarda bu chiziqlar faqat lupa oynasi orqali qaralganda aniqlanishi mumkin bo'lgan darajada nozik bo'lishi tabiiy. Emal qavatining bu xil jarohatlanishi ko'pincha yuqori jag' markaziy va yon kurak tishlari sathidagina, ba'zan esa pastki kurak tishlarda namoyon bo'ladi. Bu xastalikda tish emal qavatining faqat dahliz (vestibulyar) sathigina o'zgarishga uchraydi.

**Dog'simon shakli.** Tish emal qavati sathida katta-kichik, yaqqol namoyon bo'luvchi bo'rsimon rangli dog'lar paydo bo'ladi. Bu dog'lar yalpi bo'lib, unda chiziqlar bo'lmaydi va ular butun emal qavati sathi



13-rasm. Flyuoroz.

bo'ylab joylashgan bo'ladi. Ayniqsa bunday dog'lar kurak tishlarining kesuvchi qirralari atrofida ko'plab hosil bo'ladi. Emaldagi bu xil dog'lar keskin sog'lom to'qimaga o'tib ketadi. Dog'li emal sathi silliq va yaltiroqdir. Dog'lar aksariyat hollarda oldingi kurak tishlarda uchrasada, boshqa tishlar ham ulardan xoli bo'lmaydi (13-rasm).

**Hol-hol bo'rsimon nuqtali shakli.** Flyuoroz xastaligining bu xil shakli har xil klinik belgilar bilan kechadi. Odatda tish emal qavati bo'r rangida bo'ladi. Ba'zan esa u yaltiroqligini saqlashi yoki tiniqligini yo'qotishi mumkin. Emal sathida jarohatli nuqta (chuqurcha)lar paydo bo'lishi xususiy hol hisoblanadi. Bunday chuqurchalar atrofi (devorlari) notekis, qoramtir tusda bo'lib, o'lchamlari 1–1,5 mm diametrli, chuqurligi esa 0,1–0,3 mm bo'ladi. Bu xil nuqtasimon chuqurchalar, aksariyat hollarda tish emalining dahliz sathida joylashgan bo'ladi. Bunday sathlarda emalning jarohati natijasida ochilib qolgan dentin to'qimasining yuzasi och sarg'ish rangdan tortib, qo'ng'ir-to'q jigarranggacha bo'yalgandir.

Flyuoroz xastaligi ba'zan emalning eroziyasi shaklida ham namoyon bo'ladi. Bo'rsimon rangli emal sathida birmuncha keng va chuqur jarohatlar paydo bo'lib, tish yuzasining katta qismini egallashi mumkin. Hosil bo'lgan jarohatlar har xil notekis shakllarga ega bo'ladi. Emalning bu xil jarohatlanishi natijasida tishlar kuchli yemiriladi.

**Destruksiya shaklida kechuvchi flyuoroz xastaligi.** Emalning bu xil jarohatlanishi, aksariyat hollarda suv tarkibida ftorning me'yordan

bir necha marotaba ko'p bo'lishi natijasida, shu suv ichiladigan hudud va tumanlardagina qayd qilinadi. Bunday hollarda tishning nafaqat emal qavati jarohatlanib qolmay, balki dentin to'qimasining jarohatlanishi ham kuzatiladi. Natijada tish koronkasining shakli o'zgarishi, uning kuchli yemirilishi hollari namoyon bo'ladi. Tish emal qavatining tusi keskin o'zgaradi.

Flyuoroz xastaligida bemorlar tishlarining rangi o'zgarishidan, ba'zan ularning yemirilayotganidan shikoyat qilishadi. Flyuoroz xastaligidagi emal rangining o'zgarishini kariyes va gipoplaziya natijasida sodir bo'ladigan aynan shu xildagi o'zgarishlardan farqlay bilish muhim ahamiyat kasb etadi.

Solishtirma tashxis. Flyuorozni aniqlashda kariyes kasalligi bilan solishtirma tashxis o'tkaziladi. Kariyesda nuqson bitta va bo'yin qismida joylashgan, flyuorozda esa bir nechta va tishning vestibulyar yuzasida joylashadi.

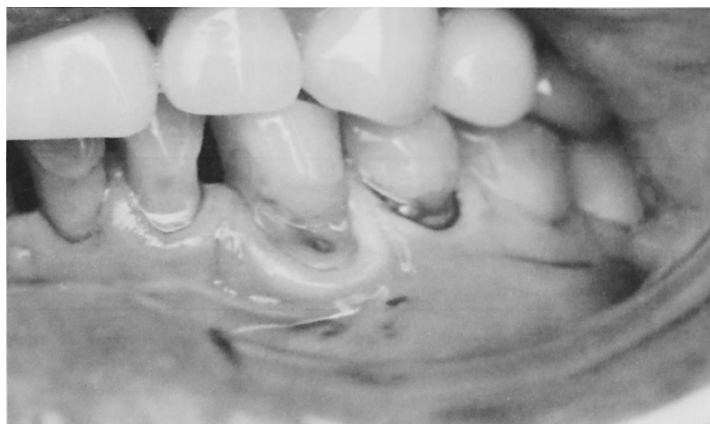Davolash. Davo tadbirlari tish qattiq to'qimalaridagi o'zgarishlarning chuqurligiga bog'liqdir. Jarohatlarning chuqurligi natijasida tishlarda yemirilishlar, toj qismi shaklining o'zgarishi sodir bo'lgan taqdirda davo tadbirlari ortopedik usulda olib boriladi. Yengil klinik belgilar bilan kechuvchi flyuoroz xastaligida terapevtik davo chora-tadbirlari qo'llaniladi. Tishlar sathida hosil bo'lgan dog'larga kuchsiz kislotalar eritmasi bilan ishlov berilib, undan keyin minerallashtiruvchi xususiyatga ega bo'lgan eritmalar yordamida dog'lar yo'qotiladi. Pigmentli dog'larni yo'qotishda 10% li xlorid, fosfat kislotasini ishlatish maqsadga muvofiqdir. Fosfat kislotasi kompozit plomba to'ldirgichlar tarkibida alohida shisha idishda bo'ladi. Flyuorozni davolash va profilaktika qilish uchun suvdagi ftor miqdorini me'yorga olib kelish kerak. Hozirgi kunda flyuorozni fotopolimerlar bilan davolanadi.

## **TISH MILKNI YORIB CHIQQANIDAN SO'NG HOSIL BO'LGAN NUQSONLAR**

**Patologik yedirilish.** Har qanday tish yoshga qarab sekin-asta yediriladi. Ushbu yedirilishni fiziologik yedirilish deyiladi. Lekin ayrim hollarda yedirilish tez kechadi va bu yedirilishni patologik yedi-

rilish deyiladi. Patologik yedirilish anomaliyasi prikuslarda, yomon odatlar oqibatida, zararli ishlab chiqarish omillari ta'sirida, masalan havoda kislotalar ko'p bo'lganida sodir bo'ladi. Tishlar yedirilishi yuqori va pastki jag'larni bir-biriga yaqinlashtiradi. Bu esa prikus balandligining pasayishiga va natijada yuz shaklining o'zgarishiga olib keladi. Ayrim hollarda patologik yedirilishda bemor gipersteziyadan (sezuvchanlik) shikoyat qiladi. Patologik yedirilishni davolash tish qatorlariga olinadigan yoki olinmaydigan ortopedik protezlar tayorlash, modda almashinuvini yaxshilash va kalsiy preparatlarini qabul qilishga qaratiladi, avvalambor, patologik yedirilishni keltirib chiqargan sababchi faktor bartaraf etiladi, gipersteziya davolanadi. Ortoped stomatolog bilan maslahatlashgan holda prikus balandligi tiklanadi.

**Ponasimon nuqson.** Ponasimon nuqson o'rta va katta yoshdagi insonlarda uchraydi. Kasallikning kelib chiqishida mexanik ta'sir muhim o'rin tutadi. Tishlarning vestibulyar yuzasining bo'yin qismida «V» shaklida nuqson paydo bo'lishi bilan xarakterlanadi. Ko'pincha premolyarlarda kuzatiladi. Nuqson yuzasi silliq, yaltiroq, qattiq bo'ladi. Kasallik sekin, ikkilamchi dentin hosil bo'lishi bilan kechadi. Shuning uchun ko'pincha bemor og'riqlardan shikoyat qilmaydi. Ayrim hollarda bemorlar ximik, termik, mexanik ta'sirlardan hosil bo'lgan qisqa mudatli og'riqdan va albatta kosmetik nuqsondan shikoyat qilishadi (14-rasm).



14-rasm. Ponasimon nuqson.

Solishtirma tashxis. Ponasimon nuqsonni aniqlashda tish qattiq to‘qimalari eroziyasi bilan solishtiriladi. Ponasimon nuqson uning shakli, joylashish o‘rni, og‘riqli sezgilarning yo‘qligi bilan farqli.

Davolash. Davolash kasallikning rivojlanish darajasiga bog‘liq. Kasallikning boshlang‘ich bosqichlarida remineralizatsiya terapiyasi o‘tkaziladi. Agar nuqson 2 mm dan katta bo‘lsa kompozit plomba-lovchi xomashyolar yordamida plombalanadi.

**Tish qattiq to‘qimalari eroziyasi.** Xastalik tish emalida ba‘zan emal va dentinda hosil bo‘ladi. Tishning vestibulyar yuzasida bo‘yin qismiga yaqinroq oval, yumaloq, noaniq shaklga ega bo‘lgan nuqson paydo bo‘ladi.

Eroziya faqat kurak, qoziq va premolyarlarda kuzatiladi. Eroziya ikkitadan ortiq tishlarda uchraydi. Bemorlar mexanik va termik ta’sirlardan hosil bo‘ladigan keskin og‘riqdan (gipersteziya) shikoyat qiladilar. Xastalikning boshlanish shaklida, emal eroziyasida emalning rangi o‘zgarmaydi, silliq, yaltiroq bo‘ladi. Rivojlangan shakllarida nuqson dentinni ham zararlab, och sariq ayrim hollarda to‘q rangga ega bo‘ladi. Klinik kechishiga ko‘ra ikki shaklga bo‘linadi: aktiv va stabil. Kasallikning aktiv shaklida gipersteziya bilan kechuvchi nuqson paydo bo‘ladi. Stabil shaklida nuqson sekin paydo bo‘ladi, bemor og‘riqlardan shikoyat qilmaydi.

Solishtirma tashxis. Eroziyani aniqlashda solishtirma tashxis pona-simon nuqson va yuza kariyes bilan o‘tkaziladi. Kariyesda nuqson tubi va cheti g‘adir-budur, eroziyada esa aksi silliq bo‘ladi. Ponasimon nuqson nuqsonning shakli bilan farq qiladi.

Davolash. Davolash kasallikning kechish shakliga bog‘liq. Kasal-likning boshlang‘ich bosqichida gipersteziya bartaraf qilinadi va remi-neralizatsiya terapiyasi o‘tkaziladi. Nordon sharbatlar, mevalar iste’mol qilmaslik tavsiya etiladi. Kasallikning og‘ir formalarida nuqson kom-pozit plomba xomashyolari bilan plombalanadi.

## **TISH JAROHATLARI**

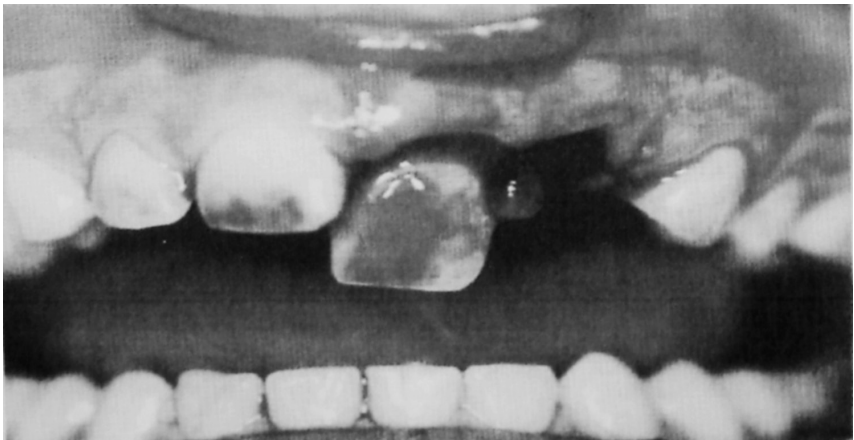Tish jarohatlari o‘tkir va surunkali bo‘ladi. O‘tkir jarohat ta’sirida lat yeyishi, tishning chiqishi va sinishi kuzatiladi.

## Lat yeyish

Lat yeyishda tish tish qatorlarini jipslashtirilganda va tishlaganda ogʻriydi. Palpatsiya biroz ogʻriqli boʻladi. Ogʻriqlar ayniqsa tish ildizi sohasidagi oʻtuv burma sohasida, hamda tishni qimirlatilganda kuza-tiladi. Tishning toj qismining rangi oʻzgarib, pushti tusga kiradi. Davolash uchun ogʻriqsizlantiriladi, tish boʻshligʻi ochiladi, pulpa eks-terpatsiya qilinib, plombalanadi. Agar tish toj qismining rangi oʻz-garmasa, pereodontdagi reaksiyani bartaraf qilish maqsadida tishga bir necha kun «dam» beriladi. Yaʼni shu tishda ovqat luqmasi uzib olinmaydi, chaynalmaydi.

## Tishning chiqishi

Tishning chiqishi deb, uning alveola katagida boʻshashib qolishiga aytiladi. Tishning chiqishi toʻliq, toʻliq boʻlmagan va ezilgan boʻlishi mumkin. Tishning toʻliq chiqishida tish pereodontal tolalardan toʻliq uzilib, alveola katagidan chiqishi oqibatida tishning tushishi kuzatiladi. Toʻliq boʻlmagan chiqish tish ildizining alveola katagida qisman nishablanishi va pereodontal tolalarning jarohatlanishi bilan kechadi (15-rasm). Tish chiqishida bemor tish holatining oʻzgarganligiga,



*15-rasm. Yuqori oʻng markaziy kurak tishning toʻliq chiqishi, chap markaziy kurak tishning toʻliq boʻlmagan chiqishi.*



ogʻriqdan va qimirlab qolganligidan shikoyat qiladi. Tishning ezilgan chiqishida tishni alveola katagidan jagʻ tanasi tomon qisman yoki toʻliq nishablanganligi va suyak toʻqimasining qisman buzilganligi kuzatiladi. Tish ildizi atrofidagi suyak toʻqimasining holati muhim ahamiyatga ega. Agar tish ildizining yarmidan ortiq qismi alveola katagida saqlanib qolgan boʻlsa uni saqlab qolishga harakat qilinadi. Buning uchun, avval ogʻriqsizlantiriladi va tishni oʻz oʻrniga toʻgʻri- lanadi. Soʻng tish qimirlashining oldini olish, «dam» berish maqsadida shinalanadi. Shinalangandan soʻng pulpa holatini aniqlash uchun EOD qilinadi. Agar EOD u 2–3 mkA ga teng boʻlsa pulpa faoliyati saqlangan, 100 mkA ga teng boʻlsa pulpa nekrozga uchragan boʻladi. Agar pulpa zararlangan boʻlsa eksterpatsiya qilinadi va plombalanadi.

### **Tishning sinishi**

Tishning sinishi uning toj qismida yoki ildiz qismida sodir boʻlishi mumkin. Toj qismi sinishi tish boʻshligʻining berkligi yoki ochiqligi bilan kuzatilishi mumkin. Tishning toj qismining sinishi tish boʻsh- ligʻining yopiqligi bilan sodir boʻlsa tishni kompazit plombalar yorda- mida tiklanadi. Sinish tish boʻshligʻining ochilishi bilan bogʻliq boʻlsa ogʻriqsizlantirib, pulpa eksterpatsiya qilinadi va plombalanadi.

Tish ildizi sinishining quyidagi turlari farqlanadi: koʻndalang, boʻylama, qiyshiq va parchalangan. Sinish turiga qarab tashxis va davo turi aniqlanadi. Tashhisni aniqlashda rentgenologik tekshiruv muhim oʻrin tutadi. Boʻylama, qiyshiq va parchalangan sinish turlarini davolash birmuncha qiyinchilik tugʻdiradi va ulardan tayanch sifatida foydalanib boʻlmaydi. Koʻndalang sinishda sinish yoʻli ildizning turli qismidan oʻtishi mumkin. Agar sinish yoʻli ildizning 1/4–1/3 qismi yoki oʻrtasidan oʻtsa depulpatsiya qilinadi, ildiz kanali plombalanadi va mahsus shtift (oʻzak) yordamida tutashtiriladi.

### **KARIYES**

Kariyes – lotincha soʻz boʻlib «chirish» degan maʼnoni anglatadi. Kariyes keng tarqalgan kasallik boʻlib, aholining 95% da uchraydi. Kariyes murakkab patologik jarayon boʻlib, bunda tish toʻqimalari tez

yoki sekin yemiriladi va tishda zararlangan bo'shliq – kovak hosil bo'ladi. Hozirgi vaqtda kariyesning kelib chiqishi haqida bir necha yuz nazariyalar bor. Kariyesni kelib chiqishida ko'pgina faktorlar o'rin tutadi. Asosiy faktorlarga quyidagilar kiradi:

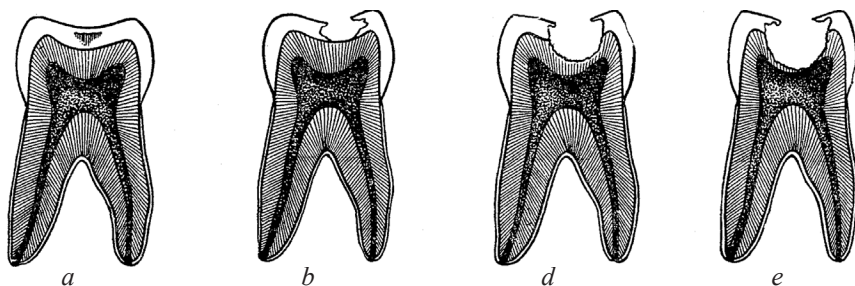
- og'iz bo'shlig'i mikroflorasi;
- ovqat va ovqatlanish rejimi;
- suv tarkibidagi ftorning miqdori;
- so'lakning tarkibi va hajmi;
- organizimning umumiy holati;
- organizimga bo'lgan ekstremal ta'sirlar;
- tashqi va ichki muhitdagi endogen va ekzogen faktorlar.

Kariyesning uch xil turi mavjud: anatomik, topografik va klinik. Anatomik tasnif asosan emal kariyesi, dentin kariyesi, sement kariyesdan iborat. **Topografik tasnif** xastalik chuqurligiga asoslangan bo'lib quyidagicha bo'linadi: dog' shaklidagi kariyes, yuza kariyes, o'rta kariyes va chuqur kariyes (16-rasm).

Klinik kechishi bo'yicha tez kechuvchi va sekin kechuvchi kariyeslar mavjud. Klinik ko'rinishiga ko'ra oq va pigmentlangan dog'lar (jigarrangdan qong'ir ranggacha) bo'ladi. Tekshirishlarda kariyes jadal kechganda oq, sekin kechganda pigmentlangan bo'lishi aniqlangan. Kariyesni kechishi esa davo rejasini tuzishda katta ahamiyatga ega.

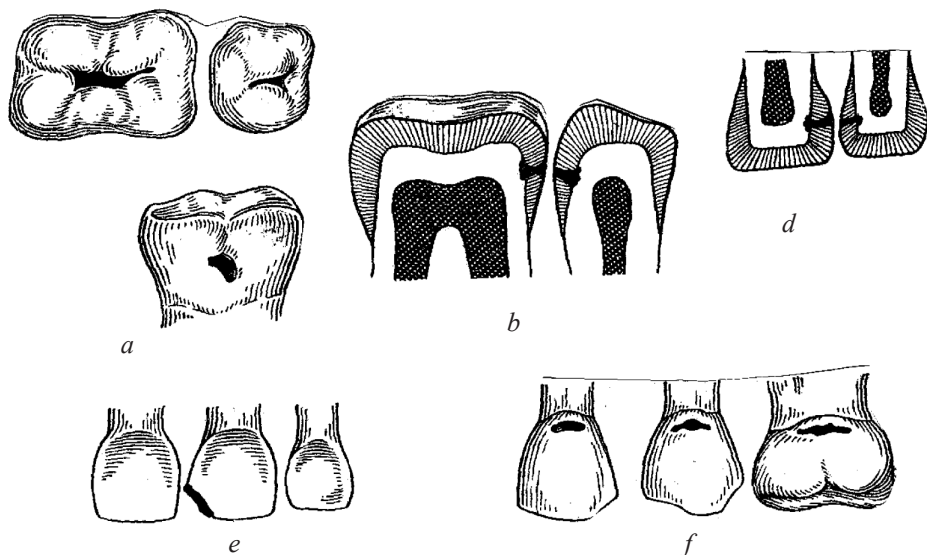
**Kariyes kovaklari Blek tasnifiga asosan V ta sinfga bo'linadi:**

I sinf kichik va katta oziq tishlarning fissuralari, tabiiy izlarda joylashgan kariyes kovaklari;



16-rasm. Kariyes bosqichlari:

*a* – kariyes dog' shaklida; *b* – yuza kariyes; *d* – o'rta kariyes; *e* – chuqur kariyes.



17-rasm. Blek bo'yicha kariyes kovaklari tasnifi:  
*a* – I sinf; *b* – II sinf; *d* – III sinf; *e* – IV sinf; *f* – V sinf.

II sinf premolyar va molyarlarning kontakt yuzalarda joylashgan kariyes kovaklari;

III sinf kesuv qirraning butunligi saqlangan qoziq va kesuv tishlarning kontakt yuzalaridagi kariyes kovagi;

IV sinf kesuv qirra burchagining butunligi buzilgan qoziq va kesuv tishlarning kontakt yuzasidagi kariyes kovagi;

V sinf tishlarning vestibulyar va oral yuzalarining bo'yin qismida joylashgan kariyes kovaklari.

### Dog' shaklidagi kariyes

Odatda dog' shaklidagi kariyesda bemorlar hech qanday subyektiv sezgilarni qayd qilmaydilar. Ayrim hollarda bemorlar tishning qamashishidan shikoyat qiladilar. Emal demineralizatsiyasi chegaralangan yuzada rangining o'zgarishi, uni oq, och jigarrang, to'q jigarrangdan qong'ir tusgacha bo'lishi kuzatiladi. Kasallik tishning chegaralangan qismida emal yaltiroqligini yo'qolishi bilan boshlanadi. Odatda bun-

day o'zgarishlar tishning bo'yin qismida joylashadi. Zondlaganda ushbu yuza tekis, og'riqsiz. Vital bo'yash sinamasida dog' ko'k rangga bo'yaladi. EOD da tish pulpasi 2–6 mkAga javob beradi. Transillyuminatsiya dog'ning hajmi va joylashishidan qat'iy nazar aniqlanadi. Dog' shaklidagi kariyes flyuoroz va gipoplaziya bilan solishtirma tashxis o'tkaziladi.

## **YUZA KARIYES**

Yuza kariyes hosil bo'lgan dog' kariyes o'rnida destruktiv o'zgarishlar natijasida hosil bo'ladi. Bemor ximik ta'sirlar shirin, sho'r, nordondan hosil bo'ladigan qisqa muddatli og'riqdan shikoyat qiladi. Agar kariyes kovagi tishning bo'yin qismida joylashgan bo'lsa termik ta'sirdan ham og'riq paydo bo'lishi mumkin. Ko'rik o'tkazilib zondlaganda kichik nuqson aniqlanadi. Nuqson faqat emal qavatida joylashadi. Elektr sezuvchanlik 2–6 mkA teng bo'ladi. Yuza kariyesni aniqlashda gipoplaziya, tish eroziyasi, ponasimon nuqson bilan solishtirma tashxis o'tkaziladi.

## **O'rta kariyes**

O'rta kariyesda nuqson emal, dentin chegarasidan o'tib o'rtacha chuqurlikka ega bo'ladi. Aksariyat hollarda bemor og'riq sezmaydi. Kamdan-kam hollarda bemor termik, mexanik, ximik ta'sirlardan paydo bo'ladigan qisqa muddatli og'riqdan shikoyat qiladilar. Ko'rik o'tkazilib, zondlaganda o'rtacha chuqurlikka ega bo'lgan kariyes kovagi borligi, kovak tubida yumshagan dentin borligi uchun g'adirbudurliligi aniqlanadi. O'rta kariyesni aniqlashda ponasimon nuqson, eroziya, surunkali periodontit bilan solishtirma tashxis o'tkaziladi. Gipoplaziya, eroziya, ponasimon nuqson belgilari yuqorida bayon etildi. Surunkali pereodontit bilan solishtirma tashxis o'tkazilganda quyidagilarga e'tibor beriladi. O'rta kariyesni charxlaganda sezuvchanlik emal dentin chegarasida mavjud. Surunkali periodontitda esa sezuvchanlik yo'q. Elektr sezuvchanlik o'rta kariyesda 2–6 mkA ga, pereodontitda esa 100 mkA ga teng bo'ladi.

## **Chuqur kariyes**

Chuqur kariyes uchun hamma turdagi ta'sirlardan hosil bo'ladigan qisqa muddatli og'riq xosdir. Og'riq ta'sir etuvchi muolajani olgandan so'ng to'xtaydi. Ko'rik o'tkazilib yumshagan dentin bo'lgan chuqur kariyes kovagi borligi aniqlaniladi. Zondlanganda kariyes kovagi tubi og'riqli, elektr sezuvchanligi 2–6 mkA ga teng, lekin ayrim hollarda 10–12 mkA ga teng bo'ladi. Chuqur kariyesni aniqlashda o'rta kariyes, o'tkir qisman pulpit va surunkali fibroz pulpit bilan solishtirma tashxis o'tkaziladi. O'rta kariyes ta'sirlardan hosil bo'lgan og'riq bilan, kovakning chuqurligi bilan farqlanadi. Pulpitlardan og'riqning o'z-o'zidan paydo bo'lishi, og'riqning davomiyligi bilan farqlanadi. Pulpitlarda elektr sezuvchanlik 15–20 mkA ga teng bo'ladi.

## **Kariyeslarni davolash**

Kariyesni davolash mahalliy va umumiy xarakterga ega. Umumiy xarakterga ega bo'lgan davolash tadbirlari odam organizmining himoya kuchlarini, to'qimalar rezistentligini oshirishga qaratilgan. Shu maqsadda bemorga B, D, E vitaminlar hamda mineral komponentlar tavsiya etiladi. Masalan, glyukanat kalsiy, fitin.

Mahalliy davo to'qimalarda sodir bo'lgan o'zgarishlarga bog'liq. Dog' shaklidagi kariyesda to'qimalar charxlanmaydi va dog' hosil bo'lgan demineralizatsiya bo'lgan sohaga yo'qotilgan mineral komponentlar kiritiladi. Buning uchun remineralizatsiyalovchi eritmalar aplikatsiya qilinadi. Ushbu eritmalarining asosiy komponentini kalsiy, fosfor, fluor tashkil etadi. Remineralizatsiya terapiyasining effektivligini vital bo'yash sinamasini o'tkazib aniqlanadi. Tarkibida fluor saqlovchi tish pastalaridan foydalanish tavsiya etiladi.

Tishda kariyes kovagi bo'lgan tishlarni davolash uchun patologik o'zgarish sodir bo'lgan to'qimalarni olib tashlanadi.

O'rta kariyesni davolashda kariyes kovagini charxlab, shakllantirib, quritilib, avval taglik so'ng doimiy plomba qo'yiladi.

Chuqur kariyesni davolashda kariyes kovagining mikroflorasini zararsizlantirish pulpaning yallig'lanishining oldini olish maqsadida davolovchi malham qo'yiladi. Davolovchi malham sifatida tarkibida

gidrooksid kalsiy bo'lgan pastalardan foydalaniladi. Davolovchi malhamdan so'ng ajratuvchi suvli dentin, fosfat sementli taglik so'ng doimiy plomba bilan tiklanadi.

Yuza, o'rta va chuqur kariyeslarda albatta patologik o'zgargan to'qimalarini olib tashlash kerak bo'ladi. Buning uchun tish charxlanadi.

Tishni charxlash kariyesni davolashning asosiy bosqichlaridandir. Kariyes kovagi sinfidan qat'iy nazar charxlash va kariyes kovagini shakllantirish quyidagi bosqichlardan iborat.

1. Zarur bo'lsa og'riqsizlantirish.
2. Kariyes kovagini ochish.
3. Kariyes kovagini kengaytirish va nekrotomiya qilish (yumshagan va pigmentlangan dentinni olib tashlash).
4. Kovakni shakllantirish.

Kariyes kovagini charxlashda sog'lom to'qimalarni asrash prinsipi-ga asoslangan holda patologik o'zgargan to'qimalarni olib tashlanadi.

5. Kariyes kovagini shakllantirilgandan so'ng, tishning anatomik shaklini va funksional holatini tiklash maqsadida plombalanadi.

Plombalash uchun kovakni tayyorlanadi. U quyidagi bosqichlardan iborat:

1. Plombalash uchun kerak bo'lgan asboblarni tayyorlash;
2. Plombalovchi xomashyoni tayyorlash;
3. Plombalanadigan kovakni so'lakdan himoya qilish;
4. Kovakni quritish;
5. Kovak kontakt yuzada bo'lsa ajratuvchi matritsa qo'yish;
6. Plombalovchi xomashyoni tayyorlash;
7. Kovakni qayta quritish;
8. Taglik qo'yish;
9. Plombalovchi xomashyoni kovakka kiritish;
10. Plombani shakllantirish, silliqlash va sayqal berish;
11. Plombani so'lakdan izolyatsiya qilish.

### **Kariyesni davolashda vujudga kelishi mumkin bo'lgan xato va asoratlar, ularni bartaraf etish**

Kariyesni davolashda quyidagi asoratlar kelib chiqishi mumkin. Ular quyidagilar:

1. Tashxis aniqlashdagi xatolik;
2. Kariyes kovagini charxlashda tish bo'shlig'ining ehtiyotsizlik oqibatida ochilishi;
3. Tishning kontakt yuzasini plombalashda matritsadan foydalanmaslik natijasida ortiqcha plomba milk so'rg'ichini ezib qo'yishi;
4. Tishlarni plombalashda yon tish bilan kontakt nuqtaning yo'q bo'lishi, tishlarning orasi yoriq bilan ochilib qolishi natijasida milk so'rg'ichi yallig'laishi;
5. Plombalovchi xomashyoning toksin ta'siri natijasida pulpaning nekrozi;
6. Plombalashda prikusni ko'tarib qo'yish;
7. Kariyes kovagiga ishlov berishda qilingan xato oqibatida pulpaning kuyishi;
8. Shakllantirilgan kovakka spirt yoki kuchli ta'sir etuvchi modda bilan ishlov berishdagi xatolik oqibatida pulpaning yallig'lanishi;
9. Karies kovagidagi patologik o'zgargan to'qimalarni to'liq olinmasligi oqibatida ikkilamchi yoki qaytalovchi kariesning kelib chiqishi;
10. Karies kovagiga to'g'ri shakl berilmaganligi oqibatida plomba-ning darhol yoki tez muddatda tushib ketishi;
11. Plomba ashyosi, rangi to'g'ri tanlanmaganligi oqibatida tish ran-gining o'zgarishi.

## **KARIYES PROFILAKTIKASI**

Hozirgi davrgacha kariyes kasalligining kelib chiqish sabablari oxirigacha aniqlanmagan. Kariyesni keltirib chiqaruvchi uchta omil o'rin tutadi:

1. Tish karashlari mikroorganizmlari;
2. Shirinliklar;
3. Ftor taqchilligi.

Shu uchta omilga ta'sir ko'rsatish kariyes intensivligini kamayishiga olib keladi. Kariyes intensivligini kamaytirish uchun tishni karashlardan tozalash, kunlik taomnomada shirinlikni kamaytirish, ftor taqchilligini bartaraf etish zarur bo'ladi.

### **Tayanch iboralar:**

**Kariyes** – tish qattiq to‘qimalarining yemirilishi natijasida zararlangan bo‘shliq – kovak hosil bo‘lishi bilan kechadigan kasallik;

**Nokariyesli nuqsonlar** – tish qattiq to‘qimalarining kariyes tabiatiga ega bo‘lmagan kasalliklari;

**Gipoplaziya** – tish to‘qimalarining rivojlanmasligi bilan xarakterlanadigan nokariyesli nuqson;

**Flyuoroz** – organizmga me‘yordan ortiq fluor elementining kirishi oqibatida yuzaga keladigan nokariyesli nuqson;

**Patologik yedirilish** – tish to‘qimalari yedirilishining tez kechishi;

**Ponasimon nuqson** – tishning vestibulyar yuzasining bo‘yin qismida «V» shaklida nuqson paydo bo‘lishi bilan kechadigan nokariyesli nuqson;

**Tishning chiqishi** – tishning alveola katagida bo‘shashib qolishi;

**Tishning sinishi** – tish butunligining buzilishi.

### **NAZORAT UCHUN SAVOLLAR:**

1. Kariyes deb nimaga aytiladi?
2. Nokariyesli nuqsonlar deganda nimani tushunasiz?
3. Gipoplaziya qanday klinik ko‘rinishga ega?
4. Flyuorozni kelib chiqish sababini bilasizmi?
5. Patologik yedirilishda bemor nimadan shikoyat qiladi?
6. Ponasimon nuqson qanday shaklga ega bo‘ladi?
7. Kariyesni kelib chiqishida qanday faktorlar o‘rin tutadi?
8. Tish chiqishining qanday turlari kuzatiladi?
9. Tish sinishi qanday davolanadi?
10. Kariyes nechta bosqichda kechadi?
11. Dog‘ shaklidagi kariyes qanday davolanadi?
12. Yuza kariyes qanday klinik ko‘rinishga ega?
13. O‘rta kariyesda bemor nimadan shikoyat qiladi?
14. Chuqur kariyes qanday klinik ko‘rinishga ega?
15. Kariyeslar qanday davolanadi?
16. Kariyesni profilaktika qilish uchun qanday tadbirlarni amalga oshirish kerak?



## VII BOB

### PULPITLAR

Pulpit-pulpa to'qimasining yallig'lanishi. Pulpaning yallig'lanishi unga ta'sir etgan taassurotlar oqibatida kelib chiqadi. Bu ta'sirlarning asosini kariyes bo'shlig'idagi mikroorganizmlar, ularning toksinlari, dentinning organik yemirilishi oqibatida hosil bo'lgan taassurotlar, kimyoviy va termik ta'siri ostida kelib chiqadi. Pulpitni keltirib chiqaruvchi sabablarga quyidagilar kiradi:

- Ko'pincha kariyes kovagidagi infeksiyalar dentin kanallari orqali pulpa bo'shlig'iga kiradi va natijada yallig'lanish hosil bo'ladi.
- Pulpaning gematogen yallig'lanishi ham kuzatilgan. Masalan gripp, osteomyelit va boshqa kasalliklarda.
- Jarohat tishning ma'lum qismi sinishi oqibatida tish bo'shlig'ining ochilib qolishi, kariyes kovagiga ishlov berish va shakllantirish jarayonida tish bo'shlig'ining ochilib qolishi, tishga sun'iy qoplamalardan metallokeramika qoplamasini qo'yish uchun charxlanganda pulpa kamerasing ochilib qolishi.
- Parodontda jarrohlik davo muolajalarini o'tkazayotganda.
- Kimyoviy moddalar ta'siri ostida (ayrim plomba ashyolari).
- Harorat ta'siri ostida (kariyes kovagiga ishlov berish va sun'iy qoplama qo'yish maqsadida tish to'qimalari charxlanganda).

Pulpitlar tasnifi:

#### **I. O'tkir pulpitlar.**

- a) qisman,
- b) umumiy.

#### **II. Surunkali pulpitlar.**

- a) fibroz,
- b) gangrenoz,
- d) gipertrofik.

#### **III. Surunkali pulpit huruji.**

Pulpitlarning har bir turi o'ziga xos klinik belgilarga ega. Tashxis subyektiv va obyektiv belgilarga asoslanib aniqlanadi.

## O‘TKIR PULPITLAR

**O‘tkir o‘choqli pulpit.** O‘tkir o‘choqli pulpitda bemor qisqa muddatli, xurujsimon termik ta’sir tufayli zo‘rayadigan og‘riqdan shikoyat qiladi. Og‘riqlar orasidagi oraliq davomli. Tunda og‘riqlar zo‘rayadi. Og‘riqlar mexanik, ximik va termik ta’sirdan zo‘rayadi. Tashqi ko‘rik o‘zgarishsiz. Bemor og‘riq tishni aniq ko‘rsatadi. Og‘iz bo‘shlig‘ida ko‘rik o‘tkazilganda chuqur kariyes kovagi borligi, zondlaganda pulpa bo‘shlig‘i yopiq va kovak tubi og‘riqliligi aniqlanadi. Sovuq va issiq ta’sirdan hosil bo‘lgan og‘riq to‘xtamaydi va og‘riqlar 10–20 daqiqa davom etadi. Pulpitning elektr sezuvchanligi pasaygan bo‘ladi.

**O‘tkir umumiy pulpit.** O‘tkir umumiy pulpitda bemor o‘z-o‘zidan hosil bo‘luvchi davomli, xurujsimon og‘riqdan shikoyat qiladi. Og‘riqlar orasidagi oraliq qisqargan. Og‘riqlar uchlamchi nerv shoxlari bo‘ylab uzatiladi va natijada bemor bezovta qilayotgan tishni aniq ko‘rsatib bera olmaydi. Zondlanganda pulpa bo‘shlig‘i yopiq. Termometriya iliqdan og‘riqli bo‘lib sovuq ta’sirdan og‘riqlarning susayishi kuzatiladi. Pulpaning elektr sezuvchanligi tishning hamma do‘mboqlarida pasaygan bo‘ladi. Perkussiya ayrim hollarda og‘riqli. Tunda og‘riqlar zo‘rayadi.

## SURUNKALI PULPITLAR

**Surunkali fibroz pulpit.** Kasallik anamnezi aniqlanganda bezovta qilayotgan tish, avval o‘tkir pulpitga xos bo‘lgan og‘riqlar bilan bezovta qilganligi ma’lum bo‘ladi. Surunkali fibroz pulpitda og‘riqlar mexanik va termik ta’sirlardan hosil bo‘ladi. Zondlanganda chuqur kariyes kovagi borligi, kariyes kovagi tish bo‘shlig‘i bilan tutashmaganligi va aniq zondlanganda bir nuqtada og‘riqli bo‘lib, qonaydi. Termometriya sovuq ta’sirdan og‘riqli bo‘lib hosil bo‘lgan og‘riq, avval sust bo‘lib borgan sari zo‘rayib boradi. EOD o‘tkazilganda pulpaning sezuvchanligi 20–40 mkA ga teng. Rentgenologik tekshirish ildiz uchida suyak to‘qimasining so‘rilishi kuzatiladi.

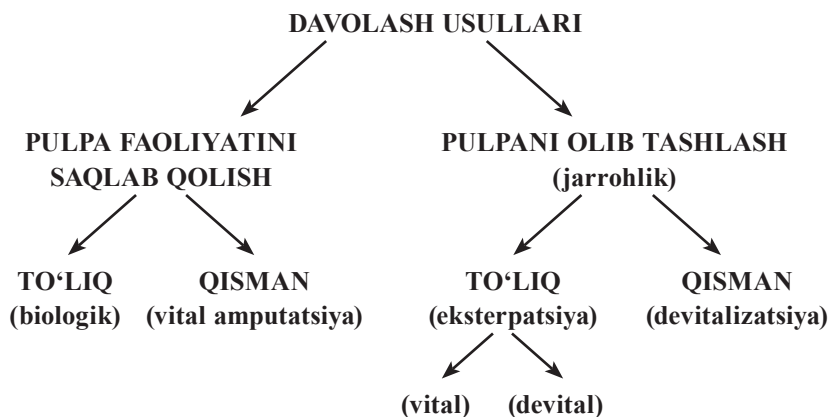
**Surunkali gangrenoz pulpiti.** Surunkali gangrenoz pulpiti oʻtkir pulpiti va uzoq davom etgan surunkali fibroz pulpiti oqibatida kelib chiqadi. Bemor termik taʼsirdan yaʼni issiqdan hosil boʻlgan ogʻriqdan shikoyat qiladi. Ogʻizdan noxush hid keladi. Zondlanganda kariyes boʻshligʻi tish boʻshligʻi bilan tutashgan va ayrim hollarda tutashmagan ham boʻlishi mumkin. Tish boʻshligʻi zondlanganda ogʻriq turli chuqurlikda hosil boʻladi, bu esa gangrenoz jarayonining qay darajada tarqalganligiga bogʻliq. Zondlanganda ogʻriqning yoʻqligi pulpaning nobud boʻlganligi belgisidir. Pulpaning elektr sezuvchanligi pasaygan va u 40–90 mkA ga teng. Rentgenogrammada ildiz uchi toʻqimalarida soʻrilish kuzatiladi.

**Surunkali gipertrofik pulpiti.** Surunkali fibroz pulpiti oqibatida kelib chiqadi. Baʼzida qisqa muddatli ogʻriq mexanik taʼsirdan va ayrim holatlarda issiq ovqatdan paydo boʻlishi mumkin. Bemorlar mexanik taʼsir natijasida tishidan oʻsgan toʻqimaning qonashidan shikoyat qiladilar. Tishning toj qismi biroz yemirilgan, kariyes kovagidan oʻsib chiqqan granulyatsiyali oʻsma koʻrinib turadi va zondlanganda qonaydi. Agar zondni chuqurroq kirgizsak ogʻriqli reaksiya hosil boʻladi.

**Surunkali pulpiti huruji.** Bemor oʻz-oʻzidan hosil boʻluvchi hurujsimon ogʻriqdan shikoyat qiladi. Ogʻriqlar kuchli boʻlib uchlamchi nerv shoxlari boʻylab irradiatsiya qilinadi. Ayrim hollarda ogʻriqlar simillovchi boʻlib tishlaganda zoʻrayadi. Kasallik tarixi aniqlanganda tish, avval pulpitlarning biror bir turi bilan ogʻriqligi maʼlum boʻladi. Zondlanganda tish boʻshligʻi ochiq, ogʻriqli. Pulpaning elektr sezuvchanligi pasaygan. Rentgenogrammada tishning ildiz uchida periodontal yoriqning kengayganini va suyak toʻqimasining soʻrilishi kuzatiladi.

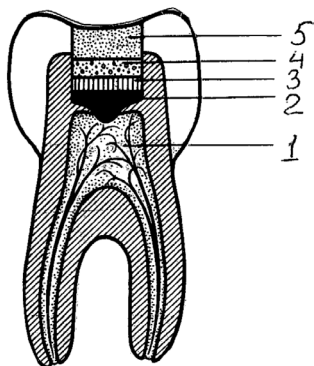
## PULPITLARNI DAVOLASH

**Pulpitlarni davolash.** Pulpiti kasalligini davolashdan asosiy maqsad tishning anatomik va funksional holatini tiklash. Pulpitlarni davolashning barcha usullarini quydagi koʻrinishda tizimlashtirish mumkin.



**Biologik usulda davolash.** Davolashning bu usuli tish pulpasining to'liq saqlanishini va hayotiy faolligini davom ettirishni ta'minlaydi.

Davolash texnikasi klinik belgilarga qarab o'ziga xos bo'lishi mumkin. Tish kariyes kovagi charxlanayotgan paytda qo'qqisdan pulpa bo'shlig'i ochilib qolgan (travmatik pulpit) taqdirda, kariyes kovagiga so'lak tushirmaslikka harakat qilish zarur. Tezlik bilan kovakni biror iliq antiseptik bilan yuvib, quritib jarohatlangan sohaga tarkibida gid-rooksi kalsiysi bo'lgan pastadan qo'yiladi. Kariyes kovagi suvli dentin bilan vaqtinchalik berkitiladi. Jarohatlangan tish 5–7 kun mobaynida bolani bezovta qilmasa, ikkinchi qatnovda vaqtinchalik plombani doimiy plomba bilan (18-rasm) almashtiriladi (chuqur karies davosiga qaralsin).



O'tkir pulpitda birinchi murojaat paytida tish kariyes kovagi birmuncha kengaytirilib ochiladi. Kovak tub sathidagi yumshoq dentin 3–4%li dikainning suvdagi eritmasi bilan yoki anestezin kristallari yordamida 2–3 minut mobaynida og'riqsizlantiriladi. Shundan keyin kariyes kovagi

18-rasm. Pulpitlarni biologik usulda davolash:  
1 – pulpa; 2 – davolovchi taglik; 3 – dentin; 4 – ajratuvchi taglik; 5 – plomba.

tub sathi va devorlaridan jarohatlangan dentin to'qimasi qavatma qavat ko'chiriladi. Tish koronka bo'shlig'i kichik sharsimon bor yordamida ehtiyotkorlik bilan ochiladi. Bu hol umumiy o'tkir diffuz pulpitda yallig'langan pulpa kovagida yig'ilgan eksudatning oqib chiqishini va bir qadar pulpa to'qimasida (qo'yilgan davolovchi plomba ta'sirida) tiklanish jarayonlarini ta'minlaydi. Qisman (chegaralangan) o'tkir pulpitda koronka bo'shlig'ini ataylab ochish shart emas. Yallig'lanish natijasida hosil bo'lgan pulpa bo'shlig'idagi eksudat shakllanmagan bo'lib, anchagina keng ildiz kanallari orqali sizib oqib, pastga tushishi mumkin. Yupqa dentin qavati dentin yo'llari orqali kovakka qo'yilgan dori diffuz yo'li bilan yallig'langan pulpaga bemalol o'tib, ta'sir ko'rsatadi.

**Vital amputatsiya usuli.** Bu usul pulpaning faqat toj qismini olib tashlash va ildiz qismidagi pulpani saqlab qolishga asoslangan. Ushbu usulda davolash uchun ko'rsatmalar:

1. Shakllanmagan ildizli sut va doimiy tishlarda (asosan oldingi guruh) kechadigan surunkali fibroz pulpitda;

2. O'tkir mexanik jarohat natijasida koronka qismi sinib, pulpa ochilib qolgan hollarda (jarohatdan keyin 48 soat mobaynida).

Davolash quyidagi bosqichlardan iborat:

1. Og'riqsizlantirish;

2. Borlarni tez-tez almashtirib, kariyes kovagidagi nekrozga uchragan to'qimalarni qatlam-qatlam olib tashlash;

3. Kariyes kovagini antiseptik eritmalar bilan yuvib quritish;

4. Sterillangan bor yordamida pulpa bo'shlig'ini ochish va toj qismidagi pulpani amputatsiya qilish;

5. Qonni to'xtatish;

6. Pulpa bo'shlig'ining tub qatlamiga tarkibida gidrooksi kalsiysi bo'lgan pasta qo'yib steril paxta ustidan 5–7 kunga suvli dentin bilan berkitish;

7. 5–7 kun ichida bezovta qilmasa, doimiy plombaga almashtirish.

**Vital eksternatsiya usuli.** Vital eksternatsiya usuli bilan davolan-ganda bemor bir marta keladi va pulpani nekroz qiluvchi vositalardan foydalanmaydi. Vital eksternatsiya usuli quyidagi bosqichlardan iborat:

1. Og'riqsizlantirish. Buning uchun o'tkazuvchi va infiltratsiya usullaridan foydalaniladi;

2. Kariyes kovagini charxlash, tish bo'shlig'ini ochish;
3. Toj qismidagi va ildiz qismidagi pulpani olib tashlash;
4. Ildiz kanaliga mexanik va dorili ishlov berish;
5. Ildiz kanalini plombalash;
6. Doimiy plomba qo'yish.

Hozirda pulpitlarni davolashda vital eksternatsiya usulidan keng foydalaniladi.

**Divital eksternatsiya usuli.** Divital eksternatsiya usulida davolash uchun bemor ikki marta keladi va pulpani nekroz qiluvchi vositalardan foydalaniladi. Ko'rsatma: o'tkir umumiy pulpit, surunkali pulpitlar, surunkali pulpit huruji. Qarshi ko'rsatmalar: ildizi shakllanmagan tishlar, ildizi so'rilgan sut tishlar, ildiz kanali yomon o'tuvchi premolyar va molyar tishlar.

Pulpani to'liq olib tashlash nekroz qiluvchi pastalar (mishyakli pasta) qo'yilganidan so'ng amalga oshiriladi. Divital eksternatsiya usuli quyidagi bosqichlardan iborat:

#### **Birinchi qatnov**

1. Og'riqsizlantirish;
2. Kichik o'lchamli sharsimon yoki teskari konus shaklli bor yordamida tish bo'shlig'ini bir nuqtada ochish;
3. Tish bo'shlig'ining ochilgan, qonayotgan nuqtasiga mishyak pastasi, og'riqsizlantiruvchi suyuqlikka xo'llangan paxta tamponi bilan qo'yish. So'ng suvli dentin bilan berkitish. Nekroz qiluvchi pasta bir ildizli tishlarda 24 soatga, ko'pildizli tishlarda 48 soatga qoldiriladi. Surunkali gipertrofik pulpitda nekroz qiluvchi pastani 1,5–2 marta oshirish lozim bo'ladi.

#### **Ikkinchi qatnov**

1. Vaqtinchalik plombani olib tashlash;
2. Kariyes kovagini charxlash tish bo'shlig'ini ochish;
3. Nekroz bo'lgan pulpani olib tashlash;
4. Ildiz kanalida mexanik va dori-darmon bilan ishlov berish;
5. Ildiz kanalini plombalash;
6. Ildiz kanalini to'liq plombalanganligini rentgenogramma yordamida tekshirish;
7. Doimiy plomba qo'yib tishning anatomik shaklini tiklash.

Hozirgi vaqtda ushbu usul kam qo'llaniladi.

**Divital amputatsiya usuli.** Divital amputatsiya usuli o'tkir umumiy pulpit, surunkali pulpitlarni davolashda qo'llaniladi. Bu usul quyidagi bosqichlardan iborat.

1. Og'riqsizlantirish;
2. Kariyes kovagini charxlash, tish bo'shlig'ini ochish;
3. Toj qismidagi pulpani olib tashlash;
4. Ildiz qismidagi pulpani mumlash. Buning uchun rezorsinformalin eritmasini ildiz kanallariga yuborish va plombalash.

**Pulpitlarni davolashda vujudga kelishi mumkin bo'lgan asoratlarni.**

1. Biologik usul bilan davolashda ko'rsatmani to'g'ri aniqlamaslik;
2. Tashxisni noto'g'ri aniqlanishi;
3. Ildiz yoki bifurkatsiya sohasi perforatsiyasi;
4. Ildiz kanalida endodontik asbobning sinishi;
5. Ildiz kanali uchun plombani noto'g'ri tanlanishi;
6. Ildiz kanalini to'liq plombalanmasligi;
7. Ildiz kanalini plombalashda plomba ashyosini ildiz uchi teshigidan chiqarib yuborish;
8. Davolashning divitalizatsiya usuli qo'llanilganda vaqtinchalik plombani noto'g'ri qo'yilishi sababli tishda og'riq paydo bo'lishi;
9. Arsenat kislotasining ortiqcha miqdorda qo'yilganligi yoki ko'rsatilgan muddatdan uzoqroq vaqt mobaynida tish kovagida qolishi oqibatida periodontning yallig'lanishi.

**Tayanch iboralar:**

**Pulpit** – pulpa to'qimasining yallig'lanishi;

**Vital amputatsiya usuli** – pulpaning faqat toj qismini olib tashlash va ildiz qismidagi pulpani saqlab qolishga asoslangan davolash usuli;

**Vital eksternatsiya usuli** – bemorning birinchi qatnovida pulpani nekroz qiluvchi vositalardan foydalanilmasdan to'liqligicha olishga asoslangan davolash usuli;

**Divital eksternatsiya usuli** – pulpani nekroz qiluvchi vositalardan foydalanilgan holda, ikki qatnovda davolashga asoslangan usul;

**Arsenat kislotasi** – nekroz qiluvchi vosita.

**Ekssudat** – suyuqlik.

## **NAZORAT UCHUN SAVOLLAR:**

1. Pulpit deb nimaga aytiladi?
2. Pulpitning qanday turlari mavjud?
3. O‘tkir pulpitlarda bemor nimalardan shikoyat qiladi?
4. Surunkali fibroz pulpit chuqur kariyesdan qanday farq qiladi?
5. Surunkali gipertrofik pulpit qanday klinik ko‘rinishga ega?
6. Surunkali pulpitda tashxis qanday aniqlanadi?
7. Pulpitlarni davolashning qanday usullarini bilasiz?
8. Pulpitlarni davolashda qanday asoratlar vujudga kelishi mumkin?



## VIII BOB

### PERIODONTITLAR

Periodont tish katagi devori bilan ildiz yuzasi oralig'ida joylashgan biriktiruvchi to'qima. Periodont jag' suyaklari bilan, tishning apikal teshigi orqali pulpa bilan, alveola katagi qirrasida milk va suyak usti pardasi bilan to'g'ridan to'g'ri to'qnashadi. Periodont to'qimasining yalig'lanishini periodontit deyiladi.

### PERIODONTITLAR TASNIFI

Periodontitlarni kelib chiqishiga ko'ra infeksiyali, jarohatli va kimyoviy turlarga bo'linadi.

**Infeksiyali periodontitni** kelib chiqishida streptokokk mikroblari asosiy o'rin tutadi. Mikroblar va chirigan pulpa toksinlari ildiz kanali yoki milk cho'ntag'i orqali periodontal yoriqqa kelib tushadi. Kamdan-kam hollarda infeksiya qon va limfa orqali kirib kelishi mumkin (gripp, tif va boshqalar).

**Shikastlanish jarayonida hosil bo'lgan periodontit** tishga bir zumli shikast (zarb) va bir necha bor ta'sir etuvchi mikro shikastlar (prikusni ko'taruvchi plomba, qoplama), zararli odatlar (qalamni tish qatorida ushlab, tishlarda mix ushlab) kabi ta'sirlar natijasida paydo bo'ladi.

**Kimyoviy ta'sirdan** kelib chiquvchi periodontit arsenat pasta, formalin, fenollar ta'sirida kelib chiqadi. Kasallikning klinik kechishiga ko'ra o'tkir va surunkali periodontitlar bir biridan farqlanadi.

Yalig'lanishning joylashishiga ko'ra ildiz uchi – apikal va ildiz chetlarga bo'linadi.

O'tkir periodontitlar eksudatiga ko'ra o'tkir seroz va o'tkir yiringliliga bo'linadi. Surunkali ildiz uchi periodontitlari periodont to'qimasini zararlanish xarakteri va darajasiga ko'ra quyidagilarga bo'linadi:

1. Surunkali fibroz;

2. Surunkali granulatsiyalovchi periodontit;

3. Surunkali granulematoz periodontit.

Surunkali periodontitlar noxush tashqi muhit ta'sirida o'tkirlashishi kuzatiladi. Shunga asoslangan holda surunkali periodontit huruji ham farqlanadi.

## O'TKIR PERIODONTITLAR

**O'tkir ildiz uchi periodontit.** Bemor keskin, doimiy chegaralangan og'riqdan shikoyat qiladi. Og'riqlarning kuchi qizarish darajasiga, shishning hajmiga va eksudatga bog'liq. Kasallikning boshlanishida og'riqlar sust, simillovchi bo'lib, sababchi tish atrofida bo'ladi. So'ng og'riqlar kuchli, irradiatsiyalovchiga aylanadi. Ko'pchilik avtorlarning fikriga ko'ra bunday og'riq eksudatning yiringli formasiga o'tganligidan dalolat beradi. Ildiz uchidagi o'tkir zaharlanish 2–3 kundan ikki haftagacha davom etadi. O'tkir periodontitni shartli ravishda ikki bosqichga bo'lish mumkin.

**Birinchi bosqich.** Pulpitni o'z vaqtida yoki xato davolash oqibatida kelib chiqadi. Bu bosqich uchun davomli, simillovchi og'riqlar xarakterli. Ayrim hollarda sababchi tishni tishlab bosilganda ham og'riqlar paydo bo'ladi. Sababchi tish atrofidagi milkning holati o'zgarmaydi. Vertikal perkussiyada periodontning sezuvchanligi aniqlanadi.

**Ikkinchi bosqich.** Bu bosqichda eksudatlanish jarayoni ortib boradi. Og'riqlar doimiy bo'lib sekin-asta kuchayib boradi. Kasallangan tishni tishlab bosilganda og'riqlar zo'rayadi, hatto tilning tegib ketishi ham og'riqlarni kuchaytiradi. Perkussiya keskin og'riqli bo'ladi. Tish qimirlab qoladi va xuddi o'sib qolganga o'xshaydi. Tish atrofidagi milk qizaradi, shishadi, palpatsiyada tishning ildiz uchi sohasi og'riqli bo'ladi. Pulpa nekrozga uchragani uchun tish termik ta'sirlardan, elektr taassurotlardan ta'sirlanmaydi.

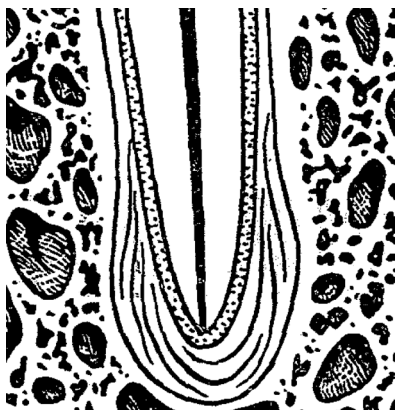
Ayrim hollarda jag' atrofi to'qimalarida shish kuzatiladi. Infiltrat yoki absess hisobiga o'tuv burma yassilashadi. Bu holda perkussiya kuchsiz og'riqli bo'lib palpatsiya keskin og'riqga aylanadi. Palpatsiyada flyuktuatsiya aniqlanishi mumkin. Yiringli eksudatning yorib chiqishi natijasida milk va yuz shishlari kichrayadi, og'riqlar esa susayadi.

## SURUNKALI PERIODONTITLAR

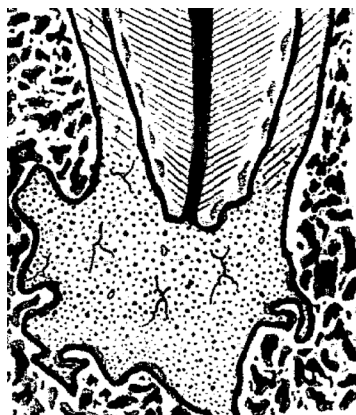
Surunkali periodontitlarning klinik belgilari oʻtkir periodontitlarga nisbatan birmuncha oz ifodalangan. Shuning uchun solishtirma tashxisni rentgenogrammasiz oʻtkazish oʻta mushkul.

**Surunkali fibroz periodontit.** Surunkali fibroz periodontit klinik belgilarsiz kechadi. Bemor ogʻriqlarni sezmaydi. Faqatgina kariyes kovagi borligiga, unga ovqat qoldiqlari kirib qolishi va ogʻizdan noxush hid kelishidan shikoyat qiladi. Surunkali fibroz periodontit, avval, davolangan pulput, travmatik artikulyatsiya oqibatida kelib chiqishi mumkin. Tish qimirlamaydi, perkussiya, palpatsiya ogʻriqsiz, tish atrofidagi milk oʻzgarishsiz. Zondlanganda tish boʻshligʻi ochiq, ogʻriqsiz boʻladi. Surunkali fibroz periodontitga tashxis rentgenogramma asosida oʻtkaziladi. Rentgenogrammada ildiz uchidagi periodontal yoriqning deformatsiyasi, kengayganligi aniqlanadi (19-rasm). Suyak toʻqimasining rezorbsiyasi kuzatilmaydi.

**Surunkali granulatsiyalovchi periodontit.** Periodontitning bu turida bemor sababchi tish atrofida yoqimsiz sezgi, qichishish, tishga bosganda kuchsiz ogʻriqni sezishi mumkin. Ogʻriqli sezgilar doimiy emas. Kasal tish atrofidagi milk qizarib, shishadi va yiringli ekssudatli oqma hosil boʻlib granulyatsiyalar paydo boʻladi. Tishning



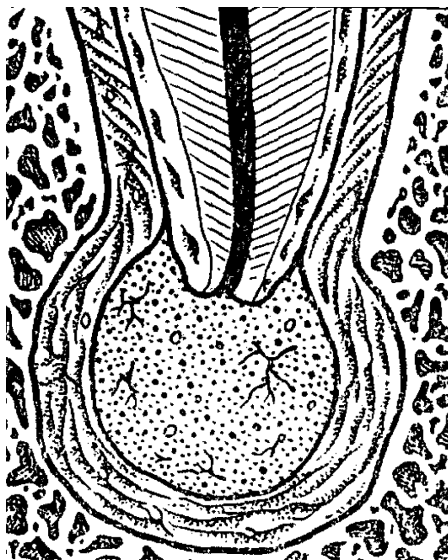
19-rasm. Surunkali fibroz periodontit.




20-rasm. Surunkali granulatsiyalovchi periodontit.

toj qismi rangi o'zgargan, tukillatib ko'rilganda og'riqsiz yoki kuchsiz og'riqli bo'ladi. Zondlanganda tish bo'shlig'i ochiq, og'riqli. Tish atrofi to'qimalar palpatsiyasi og'riqli. Iyak osti va jag' osti limfa tugunlarini shishishi ham kuzatilishi mumkin. Qolgan surunkali periodontitlarga nisbatan granulatsiyalanuvchi periodontitning o'tkirlashuvi sodir bo'lib turadi. Rentgenogrammada ildiz uchida suyak to'qimasining notekis so'rilishi kuzatiladi (20-rasm).

**Surunkali granulematoz periodontit.** Surunkali granulematoz periodontitda ko'pincha og'riqlar bo'lmaydi, lekin o'qtin-o'qtin yallig'lanish jarayonining o'tkirlashuvi sodir bo'lib turadi. Tish atrofidagi shilliq parda o'zgarishsiz, ayrim hollarda ozgina qizargan bo'ladi. Tish qimirlamaydi, perkussiya, palpatsiya, zondlash og'riqsiz bo'ladi. Tashxis rentgenogramma asosida aniqlanadi. Rentgenogrammada ildiz uchida suyak to'qimasining 0,5 mm dan kichik, tekis, aniq chegaralangan so'rilishi kuzatiladi. Agar ildiz uchidagi granulemaning hajmi 0,5 mm 0,8 mm gacha bo'lsa kistadan dalolat beradi. (21, 22-rasmlar).



21-rasm. Surunkali granulematoz periodontit.



22-rasm. Ildiz uchi kistasi.

**Surunkali periodontitning huruji.** Kasallikning klinik ko‘rinishi o‘tkir periodontitga o‘xshab ketadi. Bunda bemorda doimiy og‘riq, yumshoq to‘qimalar shishishi, limfa tugunlarining kattalashishi, tishning biroz qimirlab qolishi, tish atrofidagi o‘tuv burma paypaslab ko‘rilganda og‘riqliligi kuzatiladi. Bemor holsizlanib boshi og‘riydi, uyqusi yo‘qoladi, tana harorati ko‘tariladi. Rentgenogrammada surunkali periodontitning biror turi aniqlanadi.

## **PERIODONTITLARNI DAVOLASH**

### **O‘tkir periodontitlarni davolash**

O‘tkir periodontitni davolash usuli nafaqat kasallikning klinik kechishiga balki kasallikni keltirib chiqargan sababga ham bog‘liq.

O‘tkir periodontit kimyoviy ta‘sir oqibatida kelib chiqqan bo‘lsa, koronka va ildiz qismidagi pulpani olib tashlash lozim. O‘tkir periodontit ildiz kanaliga kislotaga, ishqor, kuchli antiseptiklarni kiritish oqibatida kelib chiqqan bo‘lsa, ildiz kanalida teskari ta‘sir etuvchi moddalar bilan ishlov berish kerak bo‘ladi. Ildiz kanaliga 3% perikis vodorod, 1:5000 li furatsillin eritmasi, fermentlar (trepsin, ximotripsinlar) bilan ishlov beriladi. Ildiz kanalida 1–2 kunga evgenol, qalampir moyi bilan turunda vaqtinchalik plomba ostida qoldiriladi. Agar 2 kun ichida tish bezovta qilmasa, perkussiya og‘riqsiz bo‘lsa, ildiz kanali ildiz uchigacha plombalanadi va doimiy plomba qo‘yiladi. Agar tish 2 kun ichida og‘risa vaqtinchalik plomba olib tashlanadi va ildiz kanallariga qaytadan ishlov berilib muolaja takrorlanadi. Bunday hollarda periodont yallig‘lanishini samarali davolash uchun fizioterapiya usullaridan foydalanish maqsadga muvofiq bo‘ladi.

O‘tkir periodontitda yallig‘lanish reaksiyasi va ekssudatning ortishi natijasida tish atrofidagi shilliq parda qizaradi, shishadi. Bunday hollarda turbinali bor mashina yordamida tish bo‘shlig‘i ochiladi va ekssudatning oqishini ta‘minlash maqsadida tishni ochiq holda qoldirish kerak bo‘ladi. Bemor og‘zini gipertonik eritmalarda chayishi va ovqatlanishdan avval tish bo‘shlig‘ini paxtali tampon bilan berkitishi kerak bo‘ladi. Bemorning ikkinchi marta kelishida ildiz kanal-

lariga mexanik va ximik ishlov berilib, antiseptik vosita bilan vaqtinchalik plomba qo'yiladi. Bemorning uchinchi marta kelishida vaqtinchalik plomba olinib, ildiz kanallari plombalanadi va doimiy plomba qo'yiladi.

Shikastlanish ta'sirida kelib chiqqan o'tkir periodontitni davolash ta'sir etuvchi shikastni aniqlash va uni bartaraf etishdan boshlanadi. Qolgan davo simptomatik.

### **Surunkali periodontitlarni davolash**

Surunkali periodontitni davolash og'riqsiz kechadi. Surunkali periodontitlarni muvaffaqiyatli davolash uchun ildiz kanallari o'tuvchan bo'lishi kerak. Surunkali fibroz periodontitda ildiz kanali apikal teshikkacha, surunkali granulyatsiyalovchi va granulematoz periodontitda ildiz apikal teshigidan oshirib plombalanadi.

Bemorning birinchi kelishida kariyes kovagiga ishlov, shakl berilib, pulpa bo'shlig'i kengaytirilib, pulpekstraktor yordamida chirigan, parchalangan pulpa to'qimasini ohistalik bilan bosqichma-bosqich chiqariladi. Tozalangan ildiz kanali antiseptik modda eritmasi 2% xloramin, 0,1% xlorgeksin bilan yuviladi, quritiladi. Ildiz kanalida antiseptik modda yoki fermentli turunda vaqtinchalik germetik plomba ostiga qo'yiladi.

Bemorning ikkinchi kelishida vaqtinchalik plomba, turunda olib tashlanadi. Ildiz kanaliga ximik ishlov berilib quritilgandan so'ng plombalanadi.

### **Periodontitni davolash jarayonidagi asoratlar**

Asoratlar davolash jarayonida va davolangandan so'ng ham kelib chiqishi mumkin. Ildiz kanaliga ximik ishlov berganda (formalin, fenol) periodontitni ta'sirlash oqibatida og'riq paydo bo'ladi. Buni bartaraf etish uchun evginol yoki qalampir moyi qoldiriladi yoki kaliy yod bilan elektroforez qilinadi.

#### **Tayanch iboralar:**

**Periodontit** – periodont to'qimasining yalig'lanishini;

**Apikal periodontit** – yallig‘lanish ildiz uchi qismida joylashsa;

**Marginal periodontit** – yallig‘lanish ildiz milkka yaqin qismida joylashsa;

**Deformatsiya** – shaklning o‘zgarishi.

#### **NAZORAT UCHUN SAVOLLAR:**

1. Periodontit deb nimaga aytiladi?
2. Periodontitlar kelib chiqish sabablariga ko‘ra qanday turlarga bo‘linadi?
3. Yallig‘lanishning joylashishiga ko‘ra qanday farqlanadi?
4. Surunkali periodontitlar nechta turga bo‘linadi?
5. O‘tkir periodontitlarda bemor nimadan shikoyat qiladi?
6. Surunkali periodontitlarga tashxis qanday o‘rnatiladi?
7. «O‘sib qolgan» tish simptomida nima sodir bo‘ladi?
8. Qay hollarda ildiz uchi kistasi tashxisi o‘rnatiladi?
9. O‘tkir periodontitlar qanday davolanadi?
10. Surunkali periodontitlarni davolash uchun qanday reja tuziladi?
11. Periodontitni davolash jarayonidagi asoratlarni qanday davolanadi?

## IX BOB

### PARODONT KASALLIKLARI

Parodont to'qimasi to'qimalar kompleksi bo'lib, quyidagi to'qimalardan tashkil topgan: milk, alveola o'sig'i, suyak usti pardasi, periodont to'qimasi va ildiz sementi. Parodont to'qimalari bir biri bilan chambarchas bog'liq bo'lib, anatomik, funksional va genetik jihatdan bir butundir. Parodont kasalliklari birmuncha ko'p tarqalgan kasallik bo'lib bolalarda va kattalarda ham uchraydi. Parodont kasalliklarini ko'pgina stomatolog olimlar o'rganishgan va o'z fikrlarini tavsiya qilishgan. Parodont kasalliklarining 150 ga yaqin turi bor. Hozir barcha MDH davlatlarida stomatologlari davolaydigan parodont kasalliklari xiliga ko'p jihatdan mos keladigan tasnif 1983-yilda Yerevan shahrida bo'lib o'tgan stomatologlar plenumida qabul qilingan.

#### Parodont xastaliklari tasnifi

**I. Gingivit** – milkning mahalliy va umumiy noxush ta'sirlar ostida tish-milk cho'ntagining butunligi bilan kechuvchi yallig'lanish jarayoni.

Shakllari: kataral, gipertrofik, yarali.

Kechishi: o'tkir, surunkali, qaytalovchi.

Ko'lami: chegaralangan, diffuz.

Klinik darajasi: yengil, o'rta og'irlikda, og'ir.

**II. Parodontit** – periodontal boylam va suyak to'qimasining buzilishi bilan birgalikda namoyon bo'luvchi parodont to'qimasining yallig'lanish jarayoni.

Kechishi: o'tkir, surunkali, o'tkirlashuvchi, qaytalanuvchi.

Klinik darajasi: yengil, o'rtacha og'irlikda, og'ir.

Ko'lami: chegaralangan, diffuz (keng tarqalgan).

**III. Parodontoz** – parodont to'qimasining yallig'lanishsiz distrofik jarohatlanishi.

Klinik darajasi: yengil, o'rtacha og'irlikda, og'ir.

Kechishi: surunkali, qaytalovchi.



Ko'lami: tarqalgan (diffuz).

#### **IV. Parodont to'qimasining so'rilishi bilan kechadigan idiopatik kasalliklar**

**V. Parodontomalar** – O'smalar va o'smasimon kasalliklar.

Yuqorida bayon qilingan parodont kasalliklarining turlanishi, ularning klinik kechishi va morfologik o'zgarishlarini baholab, yallig'lanish, distrofik va o'sma jarayonlarini o'zida to'g'ri aks ettiradi. Xastaliklarga bunday nuqtayi nazardan qarash uni to'g'ri tushunib, shunga yarasha aniq to'g'ri ta'sir qiluvchi davo chora-tadbirlarini tanlashda muhim omil bo'lib hisoblanadi.

Xastalikni to'g'ri aniqlashda uning ko'lamidan tashqari, keltirib chiqaruvchi shart-sharoitlarni, kasallikning klinik kechishini, darajasini hamda yallig'lanish jarayonining klinik va morfologik belgilarini nazarda tutmoq lozim.

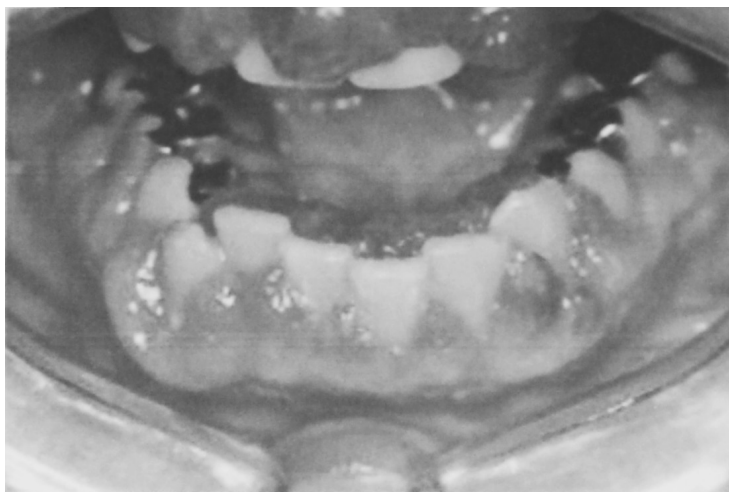
Ushbu ta'rif kasallikning klinik-morfologik jihatini asoslab beradi.

### **GINGIVITLAR**

Gingivit milk sohasida noxush mahalliy va umumiy faktorlar ta'sirida vujudga keladi. Tishning aylana boylamlari buzilmagan holda kechadi.

Kataral gingivit milk cheti shilliq pardaning qizarishi bilan xarakterlanadi. Ayrim hollarda milk so'rg'ichlarining shishishi kuzatiladi. Kataral gingivit chegaralangan va diffuz bo'lishi mumkin. Bemor tishini tozalaganda, milki qonaydi. Ko'rik vaqtida milk cheti qizargani, shishgani kuzatiladi, qonaydi, milk usti karashlari aniqlanadi, patologik cho'ntak kuzatilmaydi.

Gipertrofik gingivit milk so'rg'ichlarining o'sishi bilan xarakterlanadi. Kasallik ko'proq o'smirlarda va homilador ayollarda kuzatiladi. Gipertrofik gingivitning ikki xil formasi: granulyatsiyalanuvchi va fibroz shakli uchraydi. Bemor tishini tozalayotganda qonashidan, og'zidan noxush hid kelishidan va milkida yoqimsiz sezgilar sezishidan shikoyat qiladi. Ko'rik o'tkazilganda milkning shishgani, qizargani, tekkanda qonashini, soxta klinik cho'ntak, tish yuzasida qattiq tish karashlari borligini ko'rish mumkin. Kasallik tana haroratining



*23-rasm. Gipertrofik gingivit.*

38°C–39°C ga koʻtarilishi, holsizlik, bosh ogʻrishi bilan boshlanadi. Bemor milki shishadi, ogʻriydi, qonaydi, noxush hid keladi (23-rasm). Limfa bezlari kattalashadi, palpatsiyada ogʻriydi. Milk cheti shilliq pardasi nekrozi kuzatiladi. Nekrotik jarayon lunj va bodomcha bezlarida ham tarqalishi mumkin.

## **PARODONTITLAR**

**Parodontit** periodontal boylam va suyak toʻqimasining buzilishi bilan birgalikda namoyon boʻluvchi parodont toʻqimasining yalligʻlanish jarayoni.

Parodont toʻqimalarining bunday yalpi yalligʻlanishi anchagina ogʻir kechuvchi xastalik boʻlib, tishlarning tushib ketishiga sabab boʻlishi mumkin.

Parodontit kasalligi uchun quyidagi 5 ta klinik belgi xosdir:

1. Milk yalligʻlanishi.
2. Tish-milk epitelial pardasi jarohatlanib, uning butunligi buzilishi oqibatida klinik yoki parodontal choʻntaklar hosil boʻlishi.
3. Milk usti va milk ostida tish toshlari hosil boʻlishi.

4. Tishlar orasida joylashgan suyak o'sig'ining balandligi, tuzilishi, chegaralarining o'zgarishi bilan sodir bo'ladigan suyak to'qimasining destruksiyasi (osteoporoz, suyak to'qimasining so'rilishi).

5. Kasallik rivojlanishi oqibatida tishlarning liqillab qolishi yoki tushib ketish hollari.

Parodontit xastaligini keltirib chiqaruvchi sabablarning mahalliy yoki umumiylikiga qarab, u chegaralangan hamda diffuz bo'lishi mumkin. Kasallikning klinik kechishi surunkali, o'tkirlashib qaytalan-gan bo'lib, uning yengil, o'rtacha og'irlikda yoki og'ir xillari bo'ladi.

Parodontit kasalligi bilan og'rigan bemorlar milk qonashidan, og'izda noxush hid paydo bo'lganligidan, tez-tez tish toshlarining hosil bo'lib turishidan, milklarning shishinqirab qizarganligidan shi-koyat qilishadi. Shifokor og'iz bo'shlig'ini, tish atrofi to'qimalarini nazardan kechirganda parodontal cho'ntaklar hosil bo'lganligi, ularda yiringli suyuqlik yig'ilganligining guvohi bo'ladi. Yiringli cho'ntak ekssudati tekshirilganda, uning tarkibida kokklar, ipsimon tayoqchalar, spiroxetalar, zamburug'simonlar oilasiga kiruvchi mikroorganizmlar borligi aniqlanadi.

Tishlar yizasida hosil bo'lgan milk usti va milk osti toshlari paro-dont to'qimasiga faqatgina bosim ta'sirini ko'rsatmasdan, ular tarki-bidagi mikroorganizmlar ishlab chiqargan fermentlar to'qimadagi yallig'lanish jarayonini chuqurlashtiradi.

Suyak to'qimasida strukturalar yemirilishi ularning yangidan hosil bo'lish jarayonidan ustun bo'ladi. Alveolyar suyak to'qimasidagi o'zgarishlarning chuqurligi xastalikning qay darajadiligiga bog'liqdir. Jarayonning boshlang'ich davrida alveolyar suyak to'sig'ining cho'qqi sohasida osteoporoz o'zgarishlar, keyinchalik suyak strukturasi-nin tinirligi buzilib, kortikal plastinka yemirilishi, g'ovak suyak to'qi-masida esa osteoporoz – siyraklashish kuzatiladi.

Xastalikning keyingi davrida tish yon tomonlaridagi kortikal suyak plastinkalar yemiriladi, kurak tishlar atrofidagi g'ovak suyak cho'qqilari pasayadi, molyar va premolyar tishlar atrof suyagida note-kis yemirilish vujudga kelishi oqibatida o'yiqlik chuqurchalar yuzaga keladi. Bu vaqtga kelib cho'qqi suyagining chegarasi emal sement chegarasidan ancha pastda joylashganligi rentgen tasvirida aniqlanadi.

Sogʻlom tishlar atrofida suyak choʻqqisi emal – sement chegarasida yotadi. Suyak toʻqimasining yemirilishi vertikal va gorizontal yoʻnalishda kuzatiladi.

Alveolyar suyak toʻqimasining 3 xil darajadasi yemirilishi mavjud.

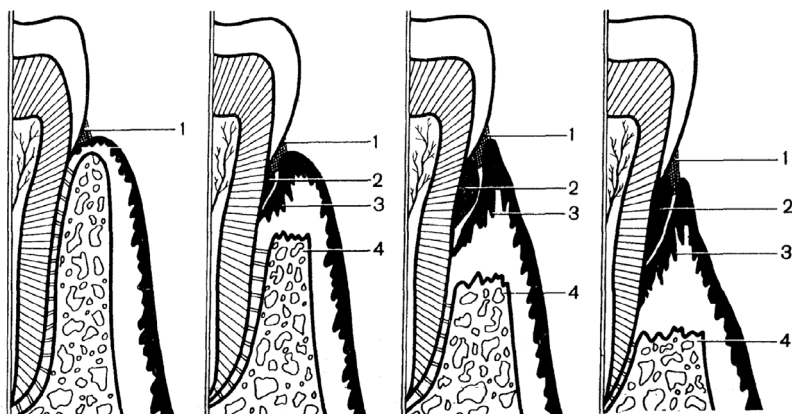
I darajali yemirilishni – alveolar orasidagi suyak toʻsigʻi balandligining tish ildizining 1/3 qismida yemirilishi.

II darajali yemirilish – alveolyar suyak toʻsigʻi tish ildizining 2/3 qismida yemirilishi.

III darajali yemirilish – alveolyar suyak toʻsigʻi tish ildizining 2/3 qismidan koʻprogʻining yemirilishi (24-rasm).

Xastalikni toʻliq bartaraf etish uchun davo chora-tadbirlari barvaqt (kasallikning ilk boshlangʻich davrlaridayoq) boshlanmogʻi lozim. Keyingi davrlarda oʻtkazilgan shifo tadbirlari xastalikning kechishini toʻxtatib, uning turgʻunligini taʼminlaydi. Parodontit kasalligi diffuz tarzda yuz berganda albatta asosiy, umumiy xastalik aniqlanib, davolash ishlari toʻliq olib borilgandagina koʻngildagidek natijaga erishiladi.

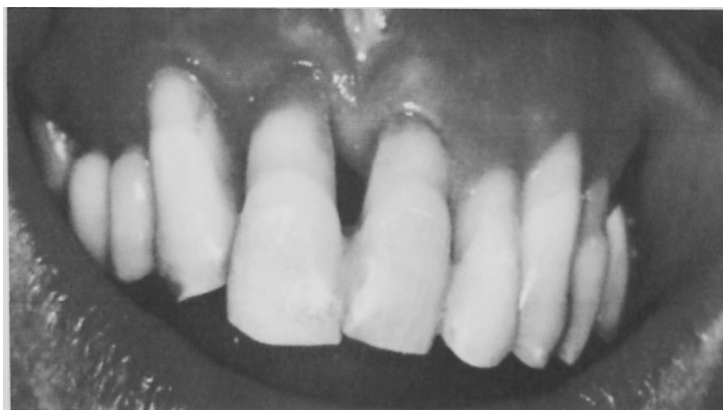**Oʻtkir parodontit.** Oʻtkir parodontit kamdan-kam hollarda kuzatiladi. Xastalik chegaralangan boʻlib koʻpincha bitta tish atrofida kuzatiladi. Mexanik taʼsirlanish, masalan sunʼiy qoplama, plomba, olina-



24-rasm. Parodont toʻqimalarining kasallik bosqichlaridagi koʻrinishi:

1 – tish karashi; 2 – tishning qattiq karashlari; 3 – milk epiteliysi;

4 – alveola oʻsigʻi.



25-rasm. Parodontit.

digan protez o'tkir parodontitni keltirib chiqaruvchi sabablardir. Bemor milkning ushbu sohasida doimiy pulslanuvchi og'riqdan, qichishishdan, qonashidan shikoyat qiladi.

Ko'rik o'tkazilganda milkning giperemiyasi, milk so'rg'ichining shishganligi, klinik cho'ntak borligi, zondlanganda qonashi va sababchi faktorlar aniqlanadi (25-rasm). Klinik cho'ntakning chuqurligi har xil bo'lishi mumkin.

**Surunkali parodontit.** Surunkali parodontitning yengil formasida bemor shikoyat qilmaydi, ayrim hollarda milk sohasida noxush sezgilar, qonashidan shikoyat qiladi. Ko'rik o'tkazilganda milkning giperemiyasi, shishganligi, milk so'rg'ichlarining kattalashganligi, 3–4 mm li parodontal cho'ntakning hosil bo'lganligi, milk usti va milk osti toshlari borligi aniqlanadi. Rentgenogrammada tishlararo to'siqcha suyuk plastinkasida o'zgarish borligi kuzatiladi.

Parodontitning o'rtacha og'irlikda kechishida milk tishlarni tozalashda qonaydi, vaqti-vaqti bilan chaynash mobaynida og'riq paydo bo'ladi, ayrim tishlar qimirlaydi va siljiydi, og'izdan noxush hid keladi. Ko'rik o'tkazilganda milk cheti shilliq pardasi yallig'langanligi, shishgani, milk so'rg'ichlarining kattalashganligi, ayrim tishlarning bo'yin qismlari ochilib qolganligini ko'rish mumkin. Parodontal cho'ntakning chuqurligi 5 mm gacha bo'lib zondlanganda qonaydi.

Rentgenogrammada tishlararo to'siqcha milk plastinkasining tish ildizining 1/3 dan 1/2 gacha yemirilganligini kuzatish mumkin.

Parodontitning og'ir kechishida bemor ovqat luqmasini chaynash vaqtida og'riq va qonash paydo bo'lganligi uchun chaynashda qiynalayo'tganligidan, tishlarining qimirlashi, og'zidan noxush hid kelishidan shikoyat qiladi. Ko'rik o'tkazilganda milk shilliq pardasining giperemiyasi, shishganligi, chuqur parodontal cho'ntak borligi, tishlarni II–III darajali qimirlashi, tishlarning bo'yin va ildiz qismlarining ochilib qolganligi kuzatiladi. Milk cheti bosilganda yiringli ekssudat ajralib chiqadi. Rentgenogrammada – tishlararo to'siqcha suyak plastinkasining ildiz uzunligining 1/2 dan 2/3 gacha yemirilganligi kuzatiladi. Parodontitning ushbu formasida milk usti va milk osti toshlari ko'p bo'ladi.

**Parodontitlarni davolash.** Parodontitni davolash kasallikning qanday kechishiga, klinik va patologik cho'ntakning chuqurligiga bog'liq. Parodontitning yengil formasini davolash uchun bemorda 3–4 marta muolaja o'tkaziladi. Bemorning birinchi marotaba kelishida tishlar tish karashlaridan tozalanadi va tishlarni to'g'ri tozalash usullariga o'rgatiladi.

Bemorning keyingi kelishida og'iz bo'shlig'i gigiyenik holati tekshiriladi, antiseptik ishlov berilgandan so'ng tish karashlari, milk usti va milk osti toshlari tozalanadi. Muolajaning so'nggida milk shilliq pardasiga dori vositalari bilan ishlov beriladi.

Bemorning uchinchi bor kelishida ham og'iz bo'shlig'i gigiyenik holati tekshiriladi. Og'izga 1% li vodorod perikisi eritmasi bilan ishlov berilgandan so'ng granulyatsiyalangan to'qima qolgan tish toshlari tozalanadi. Antibiotiklar bilan ishlov beriladi, agar tishlar qimirlab qolgan bo'lsa, tishlarni taxtakachlash uchun ortoped stomatolog tavsiyasi olinadi va lozim bo'lsa taxtakachlanadi.

Bemorga 4–6 oydan so'ng stomatolog ko'rigiga tashrif buyurish tavsiya etiladi.

Parodontitning og'ir kechishida davolash rejasi tuziladi: jarroh stomatolog tavsiyasiga ko'ra olinishi lozim bo'lgan tishlar olinadi, milk usti, milk osti toshlari va granulyatsiyalangan to'qimalardan tozalanadi. Antiseptik ishlov berib, davolovchi malhamlar qo'yiladi. Yallig'-

lanish kamaygandan so'ng ortopedik davo qo'llaniladi. Har bir bemor og'iz bo'shlig'i gigiyenasi qoidaloriga mukammal rioya qilishi kerak bo'ladi.

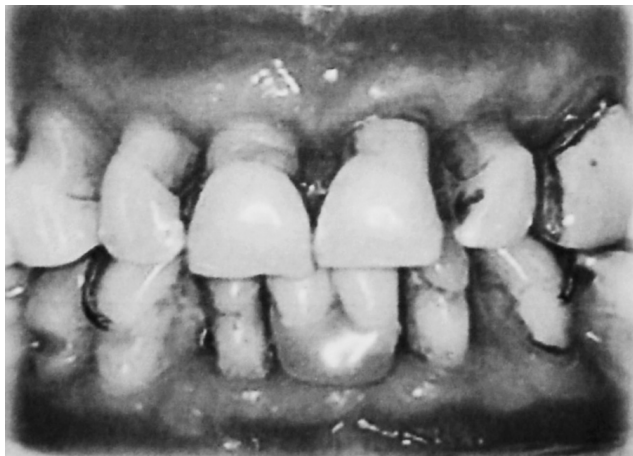## **PARODONTOZ**

Parodontoz – parodont to'qimasining yallig'lanishsiz distrofik xastaligi. Parodontozda parodontal cho'ntaklar hosil bo'lmaydi (26-rasm). Parodontoz sekin kechadi.

Yengil kechuvchi parodontozda bemor vaqti-vaqti bilan hosil bo'luvchi qichishish va noxush sezgilardan shikoyat qiladi. Shilliq parda och pushti rangda bo'lib tishning sementi ko'rinib qoladi.

O'rtacha og'irlikda kechuvchi parodontozda bemor termik, mexanik, ximik ta'sirlar natijasidan bir zumlik og'riq paydo bo'lishidan shikoyat qiladi. Milkning shilliq pardasi och pushti rangda, tishlarning bo'yin qismlari ochilib qolgan, tishlarning klinik koronkasi uzaygan, klinik cho'ntaklar yo'q bo'ladi.

Og'ir kechuvchi parodontozda bemor termik ta'sirlardan tez o'tib ketuvchi og'riqdan va ayrim hollarda giperesteziyadan shikoyat qiladi. Ko'rik vaqtida tish bo'ynining birmuncha qismi ochilib qolganligi aniqlanadi. Tishlar qimirlaydi.



*26-rasm. Parodontoz.*

Rentgenogrammada tishlararo plastinkaning bir tekis yemirilganligini ko'rish mumkin, bu ko'rinish parodontoz uchun xarakterli hisoblanadi.

**Davolash.** Parodontozni kompleks davolash lozim bo'ladi. Buning uchun umumiy va mahalliy davolash kerak. Umumiy davo bemor organizmida regeneratsiya va qon aylanishni yaxshilashga qaratilgan bo'lishi kerak. Mahalliy davo ta'sirlovchi faktorlarni bartaraf etish, tish toshlarini tozalash, shinalash, remineralizatsiya terapiyasini o'tkazishga qaratilgan bo'ladi.

## PARODONT TO'QIMASINING NEOPLASTIK YALLIG'LANISHI

Parodont to'qimasining neoplastik yallig'lanishi parodontoliz parodont to'qimasida distrofik va yallig'lanish jarayonlarini namoyon qiladigan va doimo diffuz tarzda kechadigan parodont xastaligidir. Parodont to'qimasining og'ir va juda tez sur'atlar bilan kechadigan bu kasalligi ko'p hollarda organizmdagi tug'ma sindromlarning yo'l-doshi tarzida yuzaga keladi. Parodontoliz xastaligida milklarning u yoki bu xil yallig'lanishi bilan bir qatorda, chuqur parodontal cho'ntaklar, alveolar suyak o'sig'ining distrofik yemirilishi oldin sut tishlari sohasida, keyinchalik esa kasallikning uzluksiz davom etishi natijasida doimiy tishlar sohasida kuzatiladi. Xastalik shiddatli ravishda rivojlanib, tez orada tishlarning erta tushib ketishiga olib keladi. Klinik kechishining sur'ati barcha tishlarda bir xil bo'lmasligi mumkin. Bu hol har xil guruh tishlar ildizini o'rab turuvchi alveolyar suyak to'qimasining anatomik tuzilishi va yoshga qarab uning strukturasi-ning o'zgarishi bilan bog'liqdir. Bundan tashqari tishlarga o'z faoliyati paytida tushadigan bosimning turliligi va mahalliy noxush ta'sir qiladigan sabablarning mavjudligi ham muhim ahamiyat kasb etadi.

Parodontoliz kasalligi bolalarda qandli diabet, tug'ma neyropeniya, immunologik tanqislik, Daun xastaligi, keratodermiya va sklerodermiya kabi kasalliklarda kuzatiladi.



### **Tayanch iboralar:**

**Gingivit** – milkning mahalliy va umumiy noxush ta'sirlar ostida tish-milk cho'ntagining butunligi bilan kechuvchi yallig'lanish jarayoni;

**Parodontit** – periodontal boylam, suyak to'qimasi buzilishi va milkning yallig'lanishi bilan kechuvchi kasallik;

**Parodontoz** – parodont to'qimasining yallig'lanishsiz distrofik jarohatlanishi;

**Parodontomalar** – o'smalar va o'smasimon kasalliklar;

**Parodontal cho'ntaklar** – tish-milk epitelial pardasi jarohatlanib, uning butunligi buzilishi oqibatida chontakning hosil bo'lishi;

**Osteoporoz** – suyak to'qimasining siyraklashishi;

**Shinalash** – tishlarni ligature simlar yoki mahsus protezlar yordamida tutashtirish;

**Remineralizatsiya terapiyasi** – minerallarga boyitish.

### **NAZORAT UCHUN SAVOLLAR:**

1. Parodont qanday tuzilishga ega?
2. Parodont kasalliklari qanday ta'riflanadi?
3. Gingivit deganda nimani tushunasiz?
4. Parodontit qanday tasniflanadi?
5. Parodontitga qanday klinik belgilar xos?
6. Parodontit qanday davo rejasiga ega?
7. Parodontozda bemor nimalardan shikoyat qiladi?
8. Tish qimirlashining nechta darajasi bor?
9. Parodont to'qimasining neoplastik yallig'lanishi qanday namoyon bo'ladi?
10. Alveolar suyak to'qimasining necha xil darajadagi yemirilishi farqlanadi?

## X BOB

### OG‘IZ BO‘SHLIG‘I SHILLIQ PARDASI KASALLIKLARI

Og‘iz bo‘shlig‘i shilliq pardasi butun organizm va organlar holatini o‘zida aks ettiradi. Og‘iz bo‘shlig‘i shilliq pardasi doimiy ravishda tashqi ta‘sir etuvchi omillar ta‘siri ostida bo‘ladi. Undagi o‘zgarishlar organizmda yurak – qon tomir tizimi kasalliklari, modda almashinuvi kasalliklari, teri tanosil kasalliklari, yuqumli va oshqozon ichak kasalliklarida sodir bo‘ladi. Og‘iz bo‘shlig‘i shilliq pardasi kasalliklari tashhisini aniqlashda kasallik elementlarini to‘g‘ri aniqlay bilish, patologik o‘zgarishlarning joylashgan joyi muhim ahamiyatga ega. Og‘iz bo‘shlig‘i shilliq qavati kasalliklarida quyidagi elementlar kuzatiladi.

Shilliq pardasi va terida yuzaga keladigan toshmalar alohida elementlardan iborat bo‘lib, birlamchi va ikkilamchi turlarga ajratiladi. Birlamchi elementlar jarroh elementlari, dog‘, eritma, rozeola, tuguncha, tugun, do‘mboqcha, pufakcha, pufak, mikroabscess, kista, qabariq kiradi.

Ikkilamchi jarohatlanish elementlari: eroziya, afta, yara, yorilish, chandiq, gipertrofik chandiq, atrofik chandiq, atrofiya, karash, o‘sma, o‘smali hosilalar, tangacha kiradi.

**Hozirgi kunda og‘iz bo‘shlig‘i shilliq pardasi va lab kasalliklarida etiologik va patogenetik omillarga asoslanib, quyidagi tartibdagi tasnifdan foydalanilmoqda:**

1. Jarohat oqibatida kelib chiqqan shikastlanishlar. Og‘iz bo‘shlig‘i shilliq pardasi va lablarning yuqori va past harorati, nurlanish, noqulay meteriologik omillar, kimyoviy moddalar va boshqa jarohatli taassurotlardan shikastlanish natijasida hosil bo‘lgan kasalliklari;

2. Yuqumli kasalliklarda shilliq pardasi shikastlanishi;

3. Allergik va toksik allergik kasalliklar;

4. Og‘iz bo‘shlig‘i shilliq pardasining ekzogen intoksikatsiyalardagi o‘zgarishi;

5. Sistem kasalliklarda o'g'iz bo'shlig'i shilliq pardasining o'zgarishi;
6. Dermatozlarda o'g'iz bo'shlig'i shilliq parda kasalliklari;
7. Til anamaliyalari va tegishli kasalliklari;
8. Xeylitlar;
9. Rak oldi kasalliklari.

## **JAROHAT OQIBATIDA KELIB CHIQQAN KASALLIKLAR**

Og'iz bo'shlig'i shilliq pardasi doimiy ravishda tashqi muhit va mexanik, termik, fizik ta'sir etuvchi omillar bilan to'qnashadi. Yuqorida qayd qilingan taassurotlar meyordan ortsa og'iz bo'shlig'i shilliq pardasida o'zgarishlar sodir bo'ladi. O'zgarish darajasi jarohatlovchi ta'sirning turiga, davomiyligiga va ta'sir etilgan maydon to'qimasiga bog'liq. Jarohatlovchi faktorlarga quyidagilar kiradi:

- mexanik,
- termik,
- nur,
- kimyoviy.

## **MEXANIK SHIKASTLANISH**

Og'iz bo'shlig'i shilliq pardasining mexanik shikastlanishida o'tkir va surunkali jarohat kuzatiladi. Og'iz shilliq qavatining o'tkir mexanik shikastlanishi o'tkir ashyodan yoki kamdan-kam holda tishlab olinishi oqibatida paydo bo'ladi. Shilliq pardada qon uyumi-gematoma va eroziya bo'ladi. To'qima ichidagi qon uyumida kuchsiz og'riq paydo bo'lib, 1–3 kun vaqt o'tgach og'riq yo'qolib, o'rniga ko'kish – qoramtir rangda gematoma hosil bo'ladi.

Agar jarohat o'rniga takroriy shikastlanish kuzatilmasa, eroziya tezda epitelizatsiyalanadi. Tashxislash qiyinchilik tug'dirmaydi: bemor anamnezidayoq sababchi omil to'g'risida xulosa oydinlashadi. Davolash uchun eroziya va kichkina yaralarda shikastlovchi omilni bartaraf qilishga qaratiladi va 0,25–0,5 % vodorod perikisi, 2 % bor kislota bilan chayqab, «A» vitaminli malhamlar surtiladi.

**Surunkali mexanik jarohat.** Surunkali mexanik jarohat deyarli ko'p uchraydi. Tishlarning o'tkir uchlari, tish protezlar, tish karashlar va yomon odatlar (labni, lunjni tishlash) jarohatlovchi faktorlar bo'lishi mumkin. Talabga javob bermaydigan olinadigan plastinkali protezni uzoq muddat taqib yurish oqibatida ham shikastlanish kelib chiqishi mumkin. Kasallikni klinik ko'rinishi va kechishi shikastlanishning joylashish joyiga, bemorning yoshiga, jarohatlovchi ta'sirning kuchiga va jarohatning ikkilamchi yallig'lanishiga bog'liq. Surunkali jarohatlar bemorni uzoq vaqt bezovta qilmasligi mumkin. Ayrim hollarda shish, qizarish va kuchsiz og'riq bezovta qiladi. Ko'rik o'tkazilganda og'iz bo'shlig'i shilliq pardasida yara borligi, qizarganligi, milk va til so'rg'ichlarning kattalashganligi kuzatiladi. Aniqlangan yara jarohatlovchi omil ta'sir etgan sohada joylashadi. Yara palpatsiyasi og'riqli bo'ladi. Regional limfa tugunlarining shishi bilan kechishi mumkin. Bunda limfa tugunlari shishgan, harakatli va og'riqli bo'ladi.

Davolash uchun birinchi bo'lib jarohatlovchi omilni bartaraf etish zarur. So'ng yaraga antiseptik ishlov berish va keratoplastik moddalardan aplikatsiya qilish kerak bo'ladi.

**Kimyoviy shikastlanish.** Kimyoviy shikastlanish ham o'tkir va surunkali bo'lishi mumkin. O'tkir kimyoviy jarohatlanish og'iz bo'shlig'i shilliq pardasiga yuqori konsentratsiyali moddalarni tegishi oqibatida kelib chiqadi (formalin, kumush nitrat, polimerizatsiya bo'lmagan plastmassaning monomer va boshqalar).

Klinik ko'rinishi. Klinik ko'rinish shikastlantiruvchi moddaning tarkibi, miqdori va ta'sirning davomiyligiga bog'liq. Kimyoviy modda tushgan zahoti bemor keskin og'riqni sezadi. Kislotalar ta'sirida kuyish sodir bo'ladi va parodontda kogulyatsiyalangan nekrozga uchragan po'st paydo bo'ladi. Bu po'st atrofidagi to'qimalar qizarib shishadi. Ishqorlar ta'sirida kuyganda kogulyatsiyalangan nekrozga uchragan po'st paydo bo'lmaydi. Shikastlanish chuqur bo'lib, yumshoq to'qimalarning barcha qatlamlarini shikastlashi mumkin. Bemor juda kuchli, azobli og'riqdan shikoyat qiladi. Bir necha kundan so'ng nekrozga uchragan to'qimalar tushib ketishi oqibatida eroziyali va yarali yuza hosil bo'ladi. Bu yaralar juda sekin bitadi.

Davolash. Kimyoviy modda shilliq pardaga tushgan zahoti shu modda ta'sirini neytrallaydigan modda bilan tezda yuvish kerak. Kis-

lotalar ta'sirini neytrallashtirish uchun sovunli suv, 1% ishqoriy suv, novshadil spirtning 0,1 % eritmasidan foydalaniladi. Ishqorlar ta'sirini neytrallashtirish uchun 0,5 % sirka kislotasi, 0,5% limon kislotalaridan foydalaniladi. Neytrallashtirish moddalar yordamida kimyoviy moddalarni to'qimalar ichiga yanada kirib borib salbiy ta'sir qilishini to'xtatish mumkin. So'ng og'riq qoldirish uchun 1% trimikain va 1–2% lidokain eritmalarini aplikatsiya qilinadi. To'qimalar tiklanishini tezlashtirish uchun vitamin «A» malhami, shaftoli moyi va shipovnik moylaridan foydalaniladi.

**Fizik shikastlanish.** O'tkir shikastlanish issiq ta'sir etuvchi omil (qaynoq suv, qaynoq ovqat), elektr toki, ionlovchi nurlar ta'sirida hosil bo'ladi. Qaynoq suv yoki qaynoq ovqatdan kuyish sodir bo'lganida keskin og'riq paydo bo'lib, shilliq parda g'adir-budur bo'lib qoladi, qizaradi, pufaklar hosil bo'ladi. Hosil bo'lgan pufaklar tezda yorilib ularning tagida eroziya va yazvalar hosil bo'ladi.

Og'iz bo'shlig'ida bir necha xil metall qotishmalardan tashkil topgan tish protezining bo'lishi og'izda mikrotok – galvanik tok hosil bo'lishiga olib keladi. Og'iz bo'shlig'ida galvanik tokni quyidagi metall qotishmalar hosil qiladi; oltin qotishmasi + amalgama, zanglamaydigan po'lat + kavshar, amalgama + kavshar va amalgama + zanglamaydigan po'lat. Hosil bo'lgan galvanik tok og'iz bo'shlig'i shilliq pardasiga ta'sir ko'rsatadi. Bemor og'zida noxush hidlar paydo bo'lganligidan, til chetlari achishishidan shikoyat qiladi. Agar og'iz bo'shlig'idagi mikrotok 10 mA dan ortsa og'iz bo'shlig'idagi metall qotishmalarni boshqa homashyoga (plastmassa) almashtirish kerak bo'ladi.

**Nurlanish kasalligi.** Rentgen nurlari, gamma-nurlari butun organizmga yoki katta bir qismiga ta'siri nurlanish kasalligini keltirib chiqaradi. Nurlangan to'qimalardagi qon tomirlar devorlarining morfologik strukturasi o'zgarib ketadi, himoya funksiyasi pasayadi, regeneratsiya to'xtaydi. Nurlanish kasalligining o'tkir va surunkali shakllari farqlanadi. O'tkir nurlanishda stomatit kuzatiladi va bu stomatitni nur stomatiti deb ataladi. O'tkir nur stomatitining birinchi belgisi og'iz bo'shlig'i shilliq pardasida nuqta hajmidagi qontalashlar paydo bo'ladi. Ovqatlanganda og'riydi, og'zi quriydi, ta'm sezishi o'zgaradi, til g'adir-budur bo'lib qoladi. Shilliq parda ko'kimtir tus

oladi. Soʻlagi quyushtashadi. Bundan tashqari milk chetlari qizaradi, shishadi va tez qonaydigan boʻlib qoladi. Soʻng shilliq pardada eroziyalar paydo boʻladi. Bemorning ogʻzidan noxush hid keladi. Hosil boʻlgan yazvalarning chetlari notekis boʻlib, tubi kir kulrang karash bilan qoplanadi. Kuchli ogʻriq sababli bemor ovqat qabul qilishdan bosh tortadi. Natijada ogʻiz boshligʻi mexanik tozalanmaydi, bu esa ikkilamchi yaligʻlanish paydo boʻlishiga olib keladi. Organizmning himoya finksiysi susayishi oqibatida yalligʻlanishni yumshoq toʻqimalarga tez tarqalishi undan jagʻ suyaklariga oʻtib sekvestrlar paydo boʻlishiga olib kelishi mumkin. Jarayon juda sekin kechadi, soʻng shilliq qavatda dagʻal chandiqlar qoldiradi.

Surunkali nurlanish organizmga yoki uning biror qismiga uzoq muddat kichik dozalaridagi nurlarning taʼsirida hosil boʻladi. Avval ogʻiz boʻshligʻi shilliq pardasida hech qanday oʻzgarishlar kuzatilmaligi mumkin. Asta ogʻiz quriy boshlaydi, kataral gingivit hosil boʻladi va u yarali gingivitga aylanishi mumkin. Ogʻiz dahlizining oʻtuv burma sohasida eroziyalar, soʻng yazvalar paydo boʻladi va ular asta sekin milk, lablarni qoplaydi. Kasallikni uzoq muddat kechishi parodontit klinikasiga oʻxshash nur parodontitiga olib keladi.

Davolash. Kasallikni davolashda umumiy va mahalliy terapevtik davo amalga oshiriladi. Umumiy davo terapiyasida organizmdagi radiokimyoviy reaksiyani susaytiruvchi, organizmning radiosezgirlikni susaytiradigan, qon tarkibini tiklovchi, antigistomin dori moddalar va antibiotiklar qoʻllaniladi.

## **YUQUMLI KASALLIKLARDA SHILLIQ PARDA JAROHATI**

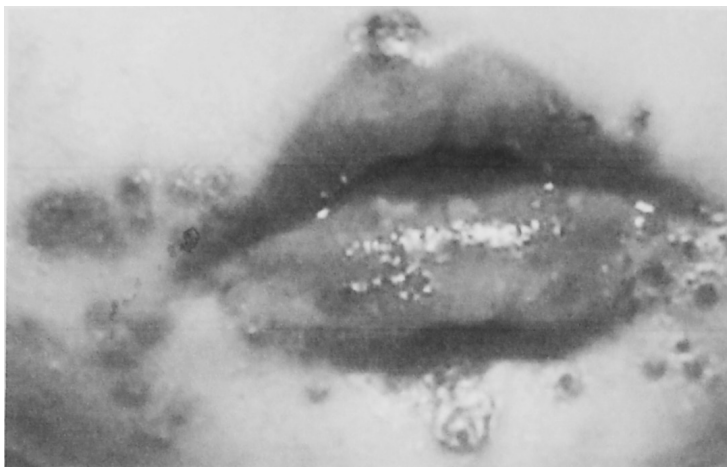Deyarli hamma yuqumli kasalliklarda ogʻiz boʻshligʻi shilliq pardasida patologik jarayon kechadi. Ushbu patologik hususiyatlarni bilish yuqumli kasalliklarni erta aniqlashda muhim oʻrin tutadi. Yuqumli kasalliklarning kelib chiqish sabablari, klinik koʻrinishi har xil. Lekin bu kasalliklarning barchasini mikroorganizmlar (viruslar, bakteriyalar, spiroxetalar va zambrugʻlar) qoʻzgʻatadi. Har bir kasallikni aniq tegishli mikroorganizmlar keltirib chiqaradi.

**O'tkir gerpetik stomatit.** O'tkir gerpetik stomatit yuquvchanligi yuqori bo'lganligi uchun immun holati shakllanmaganlar orasida ko'p uchraydi. Infeksiya havo tomchi yo'li orqali yuqadi.

Organizmning umumiy zaharlanishi va kasallikning mahalliy belgilarini yuzaga kelish darajasiga qarab, kasallik yengil, o'rta va og'ir shakllarda kechadi.

Bolaning tana harorati  $40^{\circ}\text{C}$  gacha ko'tariladi, kuchsizlanadi, boshi og'riydi, ishtahasi yo'qoladi, ko'ngil aynash va qusish kabi holatlar kuzatiladi. Jag' osti limfa tugunlari kattalashadi. Tana harorati ko'tarilayotgan vaqtda, shilliq pardada qizarish, shish kuzatiladi va pufakchalar paydo bo'ladi. Pufakchalar tezda yoriladi, ularning o'rnida  $0,5-1$  sm kattaliklardagi oval yoki dumaloq shaklda ega bo'lgan yarachalarga o'xshash nekrozli eroziya paydo bo'ladi. Kasallik og'ir kechganida toshmalar yuz terisida ham paydo bo'ladi (27-rasm). O'tkir gerpetik stomatitning aniq belgilaridan biri bu so'lak ajralishi kuchayishi, so'lakning quyqalashishi, og'izda hid paydo bo'lish holatlari kuzatiladi. Tashxis kasallikning klinik ko'rinishi va epidemiologiyasi asosida qo'yiladi.

Davolash. Mahalliy davolash ya'ni virusga qarshi davo o'tkazish kerak. Buning uchun oksalinning  $0,25-1$  % li tebrofenning  $1-2$  % li geliomitsinning  $1$  % li mazlari, interferon, prodigiozon va boshqa ara-



27-rasm. O'tkir gerpetik stomatit.

lashmalar surtiladi. Bu dori vositalari kuniga 3–4 marta surtiladi. Kasallik belgilari soʻnayotgan vaqtda kuchsiz antiseptik va keratoplastik vositalar qoʻllanadi.

**Skarlatina.** Skarlatinada oʻziga xos kasallik belgisi – malinasimon til kuzatilishi: kasallikda uch kun yuqori tana harorati kuzatiladi. Til karash bilan qoplanadi, toʻrtinchi kundan boshlab bu karash til ipsimon soʻrgʻichlari bilan yuvilib tushadi. Qachonki til yuzasi tamoman toza boʻlganida, uning yuzasi malina mevalarini eslatadi. Bir qancha vaqtdan soʻng epitelial qoplama qayta tiklanadi.

Davolash: ogʻiz boʻshligʻi shilliq pardasida shaftoli yogʻini anestezin emulsiyasidagi 1–2% li aralashmasini surkash va har ovqatlanishdan keyin achchiq choy bilan chayqash kerak.

**Qizamiq.** Qizamiq toshmalari terida paydo boʻlishidan 1–2 kun oldin yumshoq va qattiq tanglayda 1 mm dan bir necha mm gacha bir-biriga quyiluvchi, noaniq koʻrinishdagi qoramtir-qirmizi rangdagi enentemalar koʻrinishida yuzaga keladi. Ayni vaqtda lunjda kichik oziq tishlar qarshisida, qizamiq uchun xos boʻlgan belgi «Belskiy-Filatov-Koplin» dogʻi yuzaga keladi. Bu dogʻ guruh-guruh boʻlib joylashadi va bir-biriga sira qoʻshilmaydi. Bir ikki kundan soʻng yoʻqolib ketadi. Ogʻiz boʻshligʻi shilliq pardasining hamma sohasi qizarib ketadi.

Davolash. Ogʻiz boʻshligʻini kuchsiz antiseptik eritmalar bilan chayiladi va keratoplastik dori ashyolar surtiladi.

**Zaxm.** Zaxm surunkali davom etuvchi yuqumli venerik kasallik. Zaxmning klinik belgilari turlicha boʻlib uzoq, yillab davom etadi. Uning birlamchi ikkilamchi, uchlamchi va toʻrtlamchilari farqlanadi.

Birlamchi sifilis 6–7 hafta davom etadi. Bunda qattiq shanker oqish treponema epiteliyga kirgan, teri va shilliq pardada hosil boʻladi.

Qattiq yara bitta yoki ikki uchta boʻlishi mumkin. Qattiq yara oval, yumaloq shaklda boʻlib, diametri 1,0–1,5 sm gacha, yopgan nonga oʻxshab chetlari boʻrtib, shishgan va togʻayga oʻxshash qattiq boʻladi. Ogʻrimaydi, biroz qizaradi. Qattiq yara tagida togʻaysimon qattiq infiltrat boʻladi, yaraning oʻrtasi toza, goʻshtdek tiniq, qip-qizil rangda boʻladi.

Zaxmning ikkinchi davri qattiq shanker hosil boʻlganidan 6–7 hafta vaqt oʻtgach boshlanadi. Bu davrda rozeola-papula toshmalari



bir tekisda paydo boʻladi. Bu davr 3–5 yil davom etadi. Zaxmning uchlamchi davrida ogʻiz shilliq pardasida, gummalar tarqalgan, gum-mali infiltrat va bugʻorli toshmalar paydo boʻladi. Zaxmni davolash teri-tanosil kasalliklari shifokori bilan birgalikda olib boriladi.

**Kandidoz.** Kondida turkumiga kiruvchi achiqtqisimon zamburugʻlar bilan chaqiriladigan kasallik. Kandidozning klinik yuzaga chiqishi va kechishi bemorning yoshiga, jismoniy holatiga, kechirayotgan umumiy kasalliklariga va boshqalarga bogʻliq.

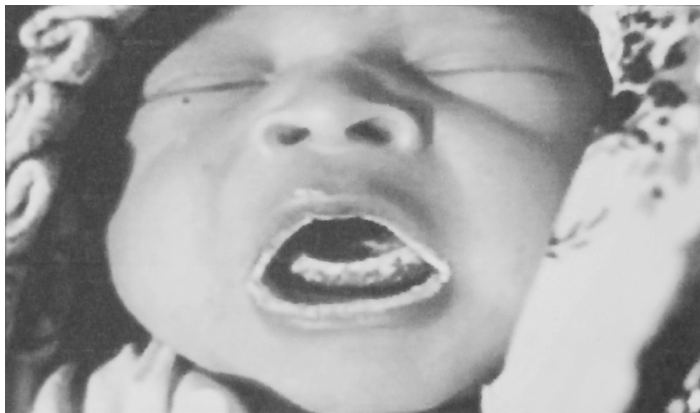Shilliq qavat kandidozi: kandidozli stomatit, milk kandidozi, til kandidozi va boshqalarga ajratiladi.

**Kandidozli stomatit.** Kasallik koʻproq koʻkrak yoshidagi bolalarda uchraydi.

Ogʻiz shilliq pardasida, tanglayda, milkda, lunjda oson tilinadigan karashlar paydo boʻladi (28-rasm). Bu karashlarni tilganimizdan keyin tekis, qisman shishli qizargan yuzani koʻramiz. Karashlar fibrini soʻri-ladi, natijada oq koʻkish rangdagi qoʻpol qatlam hosil boʻlib, u tubdan shilliq parda bilan qattiq birikadi.

Kandidozni profilaktika qilish maqsadida ogʻiz boʻshligʻi gigiyenasi qoidalariga rioya qilish va antibiotiklar bilan davolaganda nistatinni yoki levorinni kuniga 1500000 ED dan qabul qilish kerak boladi.

Qoʻzgʻatuvchiga taʼsir qilish, umumiy yoʻldosh kasallikni davo-lash, organizmni kasalliklarga qarshiligini oshirish, ogʻiz boʻshligʻini



28-rasm. **Kandidoz.**

sanatsiya qilish. Zamburug' qo'zg'atuvchiga ta'sir qilish uchun 20 % li natriy boratning glitserinli, lyugolning glitserinli eritmalari ishlatiladi. 5% li levorin, 0,5% li depolin surtmalaridan foydalaniladi.

## **OITS – orttirilgan immunitet tanqisligi sindromi**

OITS – orttirilgan immunitet tanqisligi sindromi virus qo'zg'atuvchi yuqumli kasallik bo'lib immunitetni zararlaydi va natijada immun yetishmovchiligi yuzaga keladi. Kasallik qo'shimcha o'tkir infeksiyalar yoki o'smalar rivojlanishi bilan kechadi. OITSda organizm zararlanishini shartli ravishda to'rtta turga bo'lish mumkin: o'pka, oshqozon ichak, serebrospinal teri va og'iz boshlig'i turi.

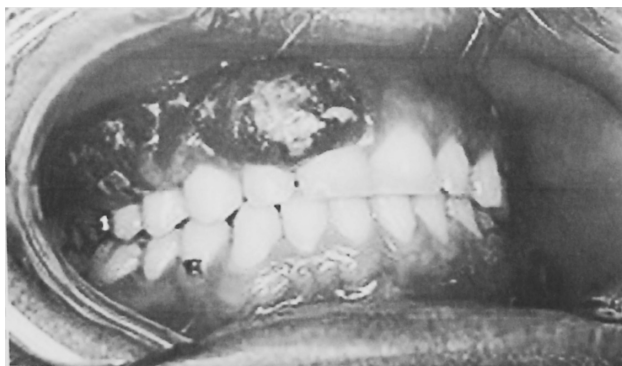Teri va og'iz boshlig'i turida kasallangan bemorning terisi va og'iz bo'shlig'ida o'zgarishlar ko'p uchraydi. OITV – infeksiyali bemor yoki virus tashuvchi zararlanish o'chog'i hisoblanadi. Kasallik qon, sperma, qin ajralmasi va sut orqali yuqadi. Kasallik yuqqandan so'ng bir necha yil bezovta qilmasligi mumkin. OITV – retrovirusi yuqqan bemorda hech qanday belgilar bo'lmasada kasallik tashuvchi hisoblanadi. Kasallikning kechishi 4 ta bosqichga bo'linadi.

I bosqich belgilersiz kechishi mumkin yoki limfa tugunlarning 1 sm gacha kattalashishi kuzatiladi.

II bosqichda tana vaznining keskin kamayishi, diareya, holsizlik, tez charchash, ishtaha yo'qolishi, tunda terlash, hotirani pasayishiga olib keluvchi nevrologik o'zgarishlar kuzatiladi. Terida shikastlanishlar va og'iz bo'shlig'i shilliq pardasida tukli leykoplakiya, o'tkir gerpetik stomatit, surunkali qaytalovchi (residivlanuvchi) gerpisning xuruji kuzatiladi.

III bosqichda og'iz bo'shlig'ida kandidoz, tukli leykoplakiya, o'tkir gerpetik stomatit, surunkali herpes xuruji kuzatiladi. Bundan tashqari o'pka tuberkulyozi va pnevmaniya rivojlanadi.

IV bosqich og'ir kechadi. Bu bosqichda yallig'lanish kasalliklari, KAPOSHI sarkomasini (hafli o'smalar bo'limiga qarang) hosil bo'lishi (29-rasm), pnevmoniya, toksoplazmoz, sistemali kandidoz, kaxeziya, xotirani yo'qolishi va aqlan ojizlikka olib keluvchi nevrologik o'zgarishlar sodir bo'ladi.



29-rasm. **KAPOSHI sarkomasi.**

OITV infeksiyasi tashxisi laborator tekshiruv o'tkazib aniqlanadi. OITV infeksiyasi profilaktikasini amalga oshirish uchun sterillash va dezenfeksiya qoidalariga rioya qilish zarur. Asbob uskunalar yuqori harorat ta'sirida sterillanadi (qaynatish, avtoklavlash, quriq issiqlik bilan). Dezinfeksiyalash uchun 2% li glyutaral eritmasi, 30%li perikis vodorod eritmasidan foydalaniladi.

Stomatolog o'rta va kichik tibbiyot xodimlari o'zlarini ham himoya qilishlari shart. Ular albatta bir marotabali steril rezinali qo'lqop kiyishlari zarur. Qon va biologik suyuqliklar tekkan soha yaxshilab suv va so'vun bilan yuviladi. Rezina qo'lqopni yechgandan so'ng ham qaytadan yaxshilab yuvish maqsadga muvofiq bo'ladi. Muolaja vaqtida qon va biologik suyuqliklarni sachrashini oldini olish maqsadida maska va maxsus ko'zoynaklar kiyiladi.

## **ALLERGIK VA TOKSIK ALLERGIK KASALLIKLAR**

**Anafilaktik shok.** Anafilaktik shok eng jiddiy allergik reaksiya. Stomatologiyada qo'llaniladigan dori vositalari va ashyolari ichida allergenlari juda ko'p. Bular antiseptiklar, anestetiklar, analgetiklar, antibiotiklar, vitaminlar, akril plastmassalar, plomba ashyolari, malham pastalar va boshqalar. Hozirgi kunda allergik kasalliklar kundan kunga ortib bormoqda. Dori moddalaridan betartib foydalanish allergik kasalliklarini hosil bo'lishiga olib keladi.

Allergiya-organizmnining begona moddalarga nisbatan yuqori sezuvchanligidir. Bunday moddalar allergenlar deyiladi. Allergenlar taʼsirida anafilaktik shok, Kvinke shishi, dori moddalariga allergik reaksiya va boshqa kasalliklar kuzatiladi.

Anafilaktik shokning klinik koʻrinishi turlicha. Shunga asoslanib bir nechta variantlarga boʻlinadi. Gemodinamik variant yurak – qon tomir yetishmovchiligi bilan ifodalanadi. Bunda bemorning pulsi tezlashadi, terisi qizarib soʻng oqaradi, sovuq ter bosadi, qon bosimi pasayadi. Ayrim hollarda bemor hushidan ketadi. Anafilaktik shok markaziy nerv sistemasidagi oʻzgarishlar bilan kechganda bemor bezovtalanadi, qoʻrquv hissi paydo boʻladi, titroq bosadi, boshi ogʻriydi, qayt qiladi. Anafilaktik shok nafas organlaridagi oʻzgarishlar bilan kechganda bronxospazm kuzatiladi. Oshqozon ichak tizimidagi oʻzgarishlar koʻngil aynash, qusish, ixtiyorsiz ich ketish va siydik ajralishi, oshqozon va ichaklar sohasida ogʻriqlar paydo boʻlishi bilan kechadi.

Anafilaktik shok dori moddasi yuborilganidan soʻng 10 sekunddan 10–15 daqiqa orasida, baʼzan 4–5 soatdan keyin ham rivojlanishi mumkin. Anafilaktik shokda bemorga oʻz vaqtida shoshilinch tibbiy yordam koʻrsatilmasa oʻlimga olib kelishi mumkin. Anafilaktik shok ogʻirlik darajasiga koʻra uch darajaga boʻlinadi: yengil, oʻrta va ogʻir. Bemorlarda anafilaktik shokning tipik kechishi quyidagi klinik belgilarga ega boʻladi. Avval bemor bezovtalanadi, qoʻrquv hissi paydo boʻladi. Badan birdan qizib ketadi. Yuz va boʻyin terisida qichishish va igna sanchilish sezgisi paydo boʻladi. Bemor holsizlanadi, boshi ogʻriydi. Koʻkrak qafasi siqiladi. Yurak sohasida ogʻriq paydo boʻladi, nafas olish qiyinlashadi, qorni ogʻriydi. Ogʻir formalarida bemor shikoyatlarini aytishga ulgurmasdan hushidan ketadi.

Anafilaktik shokning obyektiv belgilari yuz va tana terisining giperimiyasi hosil boʻlib, uni tezda oqarib ketishi. Koʻz qovoqlari, lablar, ogʻiz boʻshligʻi shilliq pardalarida shish paydo boʻlishi. Oyoqlar qaltirashi, koʻz qorqchiqlari kengayishi va yoruqlikka reaksiya qilmasligi.

Anafilaktik shokning birlamchi belgilari boshlangan zahoti shoshilinch tibbiy yordam koʻrsatishni boshlash shart. Buning uchun birinchi boʻlib organizimga kiritilayotgan allergenni toxtatish kerak. Agar allergen kiritib boʻlingan boʻlsa (imkoni boʻlsa) oʻsha sohadan yuqo-

riroqqa jgut qo'yish yoki ineksiya o'rni atrofiga 0,3–0,5 ml 0,1% adrenalin eritmasidan inyeksiya qilish zarur. Bu muolaja allergenni to'qimalarga so'rilishini kamaytiradi. Bemorning ahvoli og'ir bo'lsa 0,1% adrenalin eritmasini 0,1–0,2 ml 3–5 daqiqa davomida tomir ichiga yuboriladi. Bemorning qon bosimi mo'tadillashganidan so'ng antigistamin dori vositalari kiritiladi. Anafilaktik shokning o'rta va og'ir formalarida glyukokortikosteroidlar vena ichiga yuboriladi. Bronxospazmni yo'qotish uchun 2,4% eufilin eritmasidan foydalaniladi.

Anafilaktik shok juda tez rivojlanganligi uchun bemorga tez shoshilinch yordam ko'rsatish zarur bo'ladi. Shuning uchun har bir stomatologik xonada quyidagi dori darmonlardan tashkil topgan to'plam bo'lishi shart:

- 0,1% adrenalin, 0,2% noradrenalin, 1% mezaton;
- antigistomin dori moddalari: 2% suprastin, 1% demedrol, tavegil;
- kortikosteroidlar: prednizalon gemisuksinat ampulalari, prednizalonning 5mg li tabletkalari;
- bronxospazmni yoqotish uchun: 5% efedrin gidroxlorid, 2,4% eufilin;
- eritmalar: 5% glukoza, 0,9% natriy xlorid eritmasi, 200–400 ml gemodez;
- penitsillinaza;
- dori moddalarni tomir ichiga yuborish uchun bir marotabalik steril sistema va shprislar, jgut, og'iz ochgichlar.

Anafilaktik shokni profilaktika qilish uchun bemorni birinchi bor qabul qilayotganda anamnezni to'liq aniqlash. Biror bir dori vositasini yuborishdan oldin bemorning qo'llanilmoqchi bo'lgan dori vositasini, avval, qabul qilganligi va shu dori vositasiga reaksiyalar hosil bo'lgan bo'lmaganligi aniqlanadi. Anamnezida allergik reaksiyalar kuzatilgan bemorlarga biror bir dori vositasini qo'llashdan oldin antigistomin dori moddalarini qabul qilish tavsiya etiladi.

**Kvinke shishi.** Kasallik qoqqisidan yoki sekin-asta boshlanishi mumkin. Yuzning turli qismlarida, og'iz bo'shlig'i shilliq qavati va tananing biror qismida chegaralangan shish paydo bo'ladi. Shishni qoplab turuvchi teri yoki shilliq pardaning rangi o'zgarmaydi. Ko'pincha Kvinke shishi pastki labda, ko'z qovog'ida, tilda, lunjda va hal-

qumda kuzatiladi. Til va halqumning shishi asfeksiyani keltirib chiqarishi mumkin, bu esa hayot uchun juda havfli.

Davolash uchun organizmga allergenni kiritish to'xtatiladi, anti-gistomin va kortikosteroidlar yuboriladi.

## **OG'IZ BO'SHLIG'I SHILLIQ PARDASINING EKZOGEN INTOKSIKATSIYALARDAGI O'ZGARISHLARI**

Og'iz bo'shlig'i shilliq pardasiga yoqimsiz faktorlarning ta'sir qilishi oqibatida kelib chiqadi. Ko'pincha bu faktorlar insonning professional mashg'uloti bilan bog'liq bo'ladi. Yuqori konsentratsiyaga ega bo'lmagan kimyoviy moddalarni uzoq muddat mobaynida organizmga qilgan ta'siri surunkali intoksikatsiyaga olib keladi. Surunkali intoksikatsiyaning rivojlanishida og'ir metallar alohida o'rin tutadi. Qo'rg'oshin, simob, vismut va boshqa metallar bilan ishlaydigan insonlarda vaqt o'tishi bilan surunkali intoksikatsiya kelib chiqishi mumkin. Har bir metall og'iz bo'shlig'ida o'ziga hos klinik ko'rinish hosil qiladi.

## **TIZIM KASALLIKLARIDA OG'IZ BO'SHLIG'I SHILLIQ PARDASINING O'ZGARISHI**

Og'iz boshlig'i ichki organlar bilan uzviy bog'langan. Masalan, og'iz boshlig'i shilliq pardasi retseptorlari markaziy nerv sistemasi bilan, oshqozon ichak tizimi, endokrin, yurak – qon tomir tizimi va boshqalar bilan bog'liq. Boshqa organlar finksiyasining buzilishi og'iz bo'shlig'i shilliq qavatida belgilar paydo qiladi. Oshqozon-ichak tizimi funksiyasining o'zgarishi tilni karash bilan qoplanishiga olib keladi. Yurak – qon tomiri tizimi kasalliklarida lab, til, lunj va og'iz bo'shlig'i tubi shilliq pardasi sianozi kuzatiladi. O'tkir infarkt miokardda sianoz bilan birgalikda og'iz bo'shlig'i shilliq qavatining yorilishi, eroziya va qontalashishlar kuzatiladi. Qon kasalliklarida ham o'zgarishlar aniqlanadi. Leykozning birinchi belgisi og'iz bo'shlig'i shilliq pardasida kuzatiladi. Milkalar qontalashadi, qonaydi va yarali nekrotik shikastlanishlar kechadi. Qipiqlanuvchi temiro'tki (psariaz)da «geografik til»ning bo'lishi uning bir ko'rinishi hisoblanadi.

## TIL ANAMALIYASI VA TEGISHLI KASALLIKLAR

**Glossit** – til shilliq pardasining yallig‘lanishi. Ko‘pgina og‘iz bo‘shlig‘i shilliq pardasi kasalliklarida tilda ham o‘zgarishlar kuzatiladi. Faqat tilning o‘zida o‘zgarishlar bilan kechadigan yuza keltiradigan kasalliklar deskvamativ glossit, rombsimon glossit, qora til, burmali til hisoblanadi.

**Deskvamativ glossit.** Burmasimon tilda til kattalashadi, til to‘qimasi ikki marotabagacha qalinlashadi. Yoriq-yoriq burmalar bir-biri bilan bo‘ylama yo‘nalishda simmetrik yoki ko‘ndalang yo‘nalishda joylashadi. Yoriqli chuqur burmalar mikroflora rivojlanishi uchun qulay hisoblanadi. Og‘iz bo‘shlig‘i gigiena qoidalariga rioya qilmaslik oqibatida yallig‘lanish rivojlanib og‘riq va achishish paydo bo‘ladi. Tilning o‘z shilliq pardasidagi distrofik yallig‘lanish kasalligidir. Kasallik epitelial shoxlanish buzilishi va til so‘rg‘ichlarining distrofik o‘zgarishi bilan kechadi. Kasallik subyektiv o‘zgarishsiz kechadi va ayrim hollarda bemorlar achishishidan shikoyat qiladi.

Bemorning og‘iz bo‘shlig‘i sanatsiya qilinib, antiseptik eritmalar bilan chayiladi va keratoplastik vositalar qo‘llanadi.

**Rombsimon glossit.** Surunkali kasallik bo‘lib ko‘pincha chekuvchi erkaklarda uchraydi. Til orqasidan uchinchi qismning o‘rta chizig‘ida tarnovsimon so‘rg‘ichlarning oldida rombsimon shakldagi o‘choq kuzaatiladi. Uning kattaligi 0,5 dan 2,5 sm gacha bo‘ladi. Rombsimon glossit yillab davom etib, o‘z-o‘zidan sog‘ayib ketmaydi. Klinik kechishiga qarab uch xil shaklga ajratiladi: yassi, do‘mboqli, papilamatoz.

**Qora «sochli» til.** Kasallik katta yoshdagi chekuvchi erkaklarda uchraydi. Kasallik til ipsimon so‘rg‘ichlarining turli darajadagi giperplaziyasi va shoxlanishi bilan xarakterlanadi. Kasallik bemor uchun sezilarsiz, tez rivojlanadi. Tilning darsal yuzasida ipsimon so‘rg‘ichlar qalinlashadi, uzunlashadi va shoxlanadi. Ayrim hollarda bemorga tilda bir narsa bordek tuyuladi va qusish refleksi paydo bo‘lishidan shikoyat qiladi. So‘rg‘ichlar 0,5 dan 3 sm gacha bo‘lishi mumkin.

Davolash uchun, avval, og‘iz bo‘shlig‘i sanatsiya qilinadi va kirio-terapiya o‘tkaziladi.

## LAB KASALLIKLARI

**Xeylit** – lab qizil xoshiyasining yallig‘lanishidir. Xeylitlar mustaqil yoki organizmda kechuvchi kasallikning simptomi bo‘lishi mumkin. Xeylitlarning angulyar, glandulyar, eksfoliativ turlari mavjud.

**Angulyar xeylit.** Bu surunkali qaytalanuvchi kasallik bo‘lib, zam-burug‘lar yoki steptostafilakokk infeksiyalar keltirib chiqaradi. Bemor og‘zini ochayotganda og‘riq paydo bo‘ladi. Og‘iz burchaklarida tez yallig‘lanuvchi eroziya yoki bichilishi paydo bo‘ladi.

**Granulyar xeylit.** Granulyar xeylit – mayda so‘lak bezlarining yal-lig‘lanishi. Oddiy granulyar xeylit lab qizil xoshiyasiga o‘tish sohasida qizil nuqtalar singari so‘lak bezlari kengayishini va tomchi so‘lak ajra-lishini kuzatish mumkin. Labni quritilgandan 5–10 soniya vaqt o‘t-gach, so‘lak bezlardan tomchi so‘laklar ajralib, butun labni qoplab ola-di. Ayrim hollarda so‘lak kanali ustida aylana shaklda leykoplakiya hosil bo‘ladi.

**Eksfoliativ xeylit.** Faqat lab qizil xoshiyasining jarohatlanishi bilan kechadigan surunkali kasallik. Ikki xil turi farqlanadi: quruq va eks-sudativ.

Quruq formasida bemorlar lablari qurib qolishidan, ayrim hollarda achishishi, qichishishidan shikoyat qiladilar. Lab shilliq pardasini og‘iz shilliq pardasiga o‘tish joyida giperemiyalangan chiziq bo‘lib, uning usti qatqaloq bilan qoplangan, qatqaloqlar olinganda to‘q qizil rangli yuza, ayrim hollarda yuza eroziyalar hosil bo‘ladi. Quruq shakl ekssu-dativga aylanishi mumkin.

Ekssudativ formasida lablar kattalashgan, qizargan, shishgan bo‘la-di. Lablar tutashtirilganda og‘riq paydo bo‘lganligi uchun og‘iz yarim ochiq holda, lab qatqaloq, po‘stloq bilan qoplangan boladi.

### **Tayanch iboralar:**

**Galvanik tok** – og‘iz bo‘shlig‘ida bir necha xil metall qotishmalar-dan tashkil topgan tish protezining bo‘lishi natijasida og‘izda mikro-tokning hosil bo‘lishi;

**Qizamiq** – o‘tkir kechuvchi yuqumli kasallik;

**Zaxm** – surunkali davom etuvchi yuqumli venerik kasallik;



**Kandidoz** – kondida turkumiga kiruvchi achitqisimon zamburug‘lar bilan chaqiriladigan kasallik;

**OITS** – orttirilgan immunitet tanqisligi sindromi;

**OITV** – orttirilgan immunitet tanqisligi virusi;

**KAPOSHI sarkomasini** – ko‘pincha OITS da kuzatiladidan o‘sma kasalligi;

**Allergiya** – organizmning begona moddalarga nisbatan yuqori sezuvchanligi;

**Kvinke shishi** – yuzning turli qismlarida, og‘iz bo‘shlig‘i shilliq qavati va tananing biror qismida chegaralangan shish paydo bo‘lishi;

**Glossit** – til shilliq pardasining yallig‘lanishi;

**Xeylit** – lab qizil xoshiyasining yallig‘lanishi.

**Afta** – qizargan shilliq pardada joylashgan, karash bilan qoplangan, qizil hoshiya bilan o‘ralgan oval yoki dumoloq shaklga ega bo‘lgan yaracha.

#### NAZORAT UCHUN SAVOLLAR:

1. Og‘iz bo‘shlig‘i shilliq pardasi kasalliklari qanday ta‘riflanadi?
2. Qaysi faktorlar jarohatlovchi faktorlarga kiradi?
3. Galvanizm deganda nimani tushunasiz?
4. Kimyoviy shikastlanishlarda birinchi yordan ko‘rsatish qanday tartibda olib boriladi?
5. Nur stomatiti qanday klinik ko‘rinishga ega?
6. Qaysi yuqumli kasalliklarda og‘iz bo‘shlig‘i shilliq pardasida patologik jarayonlar kechadi.
7. Malinasimon til qaysi kasallik ucun hos klinik belgi hisoblanadi?
8. Kandidoz qanday klinik ko‘rinishga ega?
9. OITS da og‘iz boshlig‘ida qanday o‘zgarishlar uchraydi?
10. OITSni profilaktika qilish uchun qanday tadbirlar amalga oshirilishi kerak?
11. Anafilaktik shokning qanday klinik ko‘rinishlari mavjud?
12. Anafilaktik shok holatida birinchi yordam qanday amalga oshiriladi?
13. Qanday til kasalliklarini bilasiz?
14. Xeylit deganda nimani tushunasiz?

# XI BOB

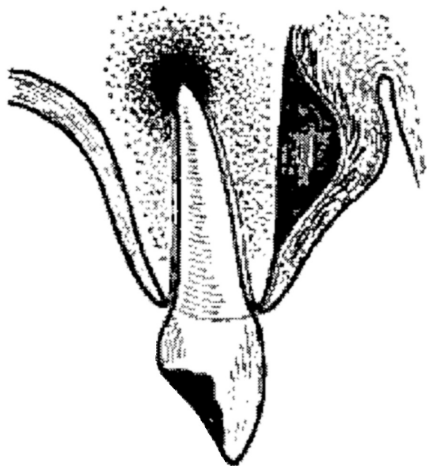
## YUZ-JAG‘ SOHASI YALLIG‘LANISH KASALLIKLARI

### JAG‘ PERIOSTITLARI

**Periostitlar** – tish va periodont xastaliklari asoratlari oqibatida kelib chiqadigan suyak usti pardasining yallig‘lanishidir. Ko‘pincha u alveola o‘sig‘ida kam hollarda jag‘ tanasi sohasida kuztiladi.

O‘tkir yiringli periostit keskin kechadi va kun sayin yallig‘lanishi ortib boradi. Bemorning umumiy ahvoli qoniqarli bo‘lib tana harorati  $37,5^{\circ}$ – $38^{\circ}$ C atrofida bo‘ladi. Bemor holsizlanadi, boshi og‘riydi, ishtahasi yomonlashadi, uyqusi buziladi sababi tish atrofidagi og‘riqlar zo‘rayadi, og‘riqlar chakka, quloq, bo‘yinda kuzatiladi, keyinchalik og‘riqlar susayib, simmilovchi tus oladi.

Suyak pardasida xastalik rivojlangan sari jag‘-oldi yumshoq to‘qimalarda shish paydo bo‘ladi. Bir necha tish atrofidagi shilliq parda qizargan, o‘tuv burma tekislashadi (30-rasm). Shu sohani paypaslab ko‘rilganda og‘riqli infiltrat va flyukturizatsiya belgisi aniqlanadi. Faqat kasal tish qimirlab qolgan bo‘lib, perkussiyada og‘riq seziladi.



30-rasm. Periostit.

Bemorning yuz qismida kol-lateral shish hisobiga paydo bo‘lgan assimetriya holati aniqlanadi. Limfa tugunlarining kattalashishi kuzatilib paypaslaganda og‘riydi.

Rentgen tekshiruvini o‘tkazilganda faqat kasal tishgagina xos bo‘lgan o‘zgarishlar aniqlanib, jag‘ suyagida o‘zgarishlar kuzatilmaydi.

O‘tkir yiringli periostitni davolash kompleks tarzda olib boriladi. Ya‘ni jarrohlik va konservativ usul

yordamida. Jarrohlik usulining asosiy maqsadi yiringli o'choqni kesib ochish va sababchi kasal shishni olib tashlashdan iborat. Buning uchun mahalliy og'riqsizlantirishning infintratsiya va o'tkazuvchi usulidan foydalaniladi. Kesma o'tuvchi burma shilliq qavati bo'ylab suyakkacha chuqurlikda o'tkaziladi. Kesmaning uzunligi 3–5 tish sohasida 1,5–2,5 sm uzunligida bo'lishi lozim. Yiringning erkin chiqishini ta'minlash uchun bo'shliq ichiga rezinali lentacha (dranj) joylab qo'yiladi. Kasal tish olib tashlanadi. Agar kasal tish funksional va kosmetik jihatdan o'z qiymatini yo'qotmagan, ildiz kanali yaxshi o'tuvchi bo'lsa, saqlab qolib uni konservativ davolanadi.

Bemorga og'iz bo'shlig'ini furatsillinning 1:5000 yoki kaliy permanganatning 1:5000 nisbatdagi iliq eritmasi bilan chayib turish buyuriladi. Kompleks davolash maqsadida bemorga antibiotiklar, sulfanilamidlar tavsiya etiladi.

## **JAG' OSTEOMIYELITLARI**

Osteomiyelit – suyak to'qimasining infeksiyali yiringli nekrotik yallig'lanishidir. Kelib chiqishiga ko'ra gemotogen, travmatik, o'q tekkan yaralanishlar oqibatida va odontogen turlaridan iborat. Gemotogen osteomiyelit suyak to'qimasiga qon bilan infeksiyaning kirib kelishi (gripp, skarlatina, difteriya...) oqibatida kelib chiqadi. Travmatik va o'q tekkan yaralanishlarda jarohat o'rniga tashqaridan infeksiya kirishi natijasida kelib chiqadi. Odontogen osteomiyelitlar periodontal yoriqdan infeksiyaning suyak ko'migiga o'tishi oqibatida kelib chiqadi. Odontogen osteomiyelitlar barcha osteomiyelitlarning yarmini tashkil etadi. Yuqori jag'ga nisbatan pastki jag' osteomiyelitlari ko'proq kuzatiladi. Stafilokoklar, anaerob infeksiyalar va asporogen anoeroblar osteomiyelitning qo'zg'atuvchilaridir. Osteomiyelitda yallig'lanish jarayoni faqat suyak to'qimalarini emas, balki uning ichidagi ko'migini, suyak pardasini va atrofdagi yumshoq to'qimalarni ham o'z ichiga oladi.

Jag'lardagi odontogen osteomiyelit asosan uch bosqichda kechadi: o'tkir, o'tkir osti va surunkali. Bundan tashqari chegaralangan va diffuz bo'lishi mumkin.

**O‘tkir bosqich.** Bemor organizmining umumiy holati va bakteriyalarning virulentligiga qarab kasallik sekin yoki keskin kechishi mumkin. Kasallikning birinchi belgisi aniq bir tish sohasida o‘ta kuchli og‘riqning paydo bo‘lishi. Keyinchalik bu og‘riq bir necha tishlar sohasiga kengayadi va yallig‘lanish jarayoni jag‘ tanasi bo‘ylab tarqalib boradi.

Bemorda umumiy holsizlik kuzatiladi. Kasallikning diffuz turida og‘riq butun jag‘ bo‘ylab hosil bo‘ladi. Bemor ishtahasi yo‘qoladi, uyqusi buziladi, boshi og‘riydi. Tana harorati 38°C dan 40°C gacha ko‘tarilishi mumkin. Bemorning umumiy ahvoli qoniqarli bo‘lib kuchli terlaydi.

Tashqi ko‘rik o‘tkazilganda bemorning yuzida kataral shish borligi, regional limfa tugunlari kattalashganligi, yuz terisi kulrang tus olib, yuz ifodalari kuchli og‘riqni sezayotganligini bildirib turadi.

Og‘iz bo‘shlig‘i ko‘rigi o‘tkazishda uning ochilishi chegaralangan bo‘lib, sababchi va qo‘shni tishlar sohasidagi shilliq parda qizargan shishgan, og‘izdan qo‘lansa hid keladi, so‘lak quyushadi, til esa sarg‘ish – kulrang karash bilan qoplangan bo‘ladi.

Palpatsiyada sababchi tish sohasidagi alveola o‘sig‘i ikkala tomondan yo‘g‘onlashgan, og‘riqli, o‘tuv burma tekislashgan bo‘ladi. Tishlar qimirlab qoladi va ularning qimirlash darajasi borgan sari ortib boradi. Kasal tishning qimirlash darajasi ko‘proq bo‘ladi. Milk kasal tishdan ajralib turadi. Alveolyar – engak nervlari innervatsiyasi sohasida eksudat ta’siri ostida ezilish sodir bo‘lganligi uchun sezish hususiyati susayadi. Pastki jag‘ tanasi qalinlashadi.

O‘tkir odontogen osteomiyelit kasalligi qon va peshobdagi o‘zgarishlar bilan kechadi.

Odontogen osteomiyelitning o‘tkir davrida jag‘larning rentgen tasvirida hech qanday suyak o‘zgarishlari kuzatilmaydi.

**O‘tkir osti bosqichi.** O‘tkir osti bosqichi, kasallik boshlanganidan 11–15 kundan so‘ng boshlanib 4–8 hafta davom etadi.

Yiringli o‘choqlarning ochilishi natijasida suyak va shilliq qavatdagi yallig‘lanish kamayadi, og‘riqlar susayadi, tana harorati pasayib subfibril bo‘ladi. Shuning uchun bemorning umumiy ahvoli yaxshilana boshlaydi ishtahasi paydo bo‘ladi, uyqusi barqarorlashadi. Qon va pe-

shob tahlillari normallasadi. Regional limfa tugunlaridagi og'riqlar kamayadi va ularning siljuvchanlik darajasi ortadi.

Og'iz bo'shlig'idagi yallig'lanish sohaslariga mos bo'lgan shilliq pardalar ko'kimsir tusda bo'lib, shishgan va shu sohalarda oqimlar hosil bo'la boshlaydi. Ulardan kam miqdorda quyuq yiring ajralib turadi. Bu bosqichda sekvesterlar shakllana boshlaydi.

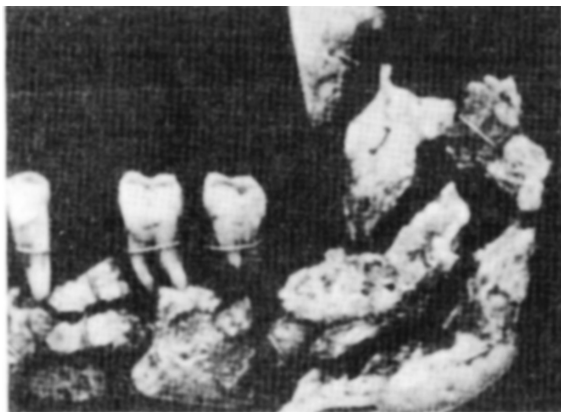O'tkir osteomiyelitdan farqli rentgenogrammada yallig'lanish sohasi chekkalarida aniq chegaraga ega bo'lmagan suyak destruksiyasi kuzatiladi.

Kasallik anamnezi, yiringli oqma yo'lning hosil bo'lishi va rentgenogramma natijalari tashxisni aniqlashda muhim o'rin tutadi.

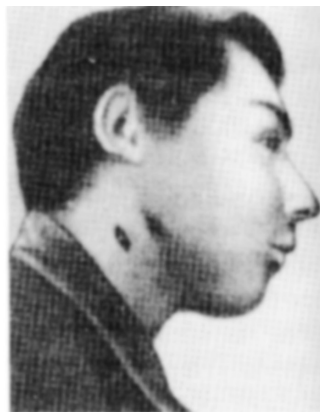**Surunkali bosqich.** Kasallikning bu bosqichi 4–6 haftalaridan boshlanib bir necha oygacha davom etadi. Bemorning umumiy ahvoli yanada yaxshilanadi. Tana harorati me'yor darajasida bo'ladi.

Bemor tashqi ko'rinishidagi assimetriya saqlanib qoladi. Jag' suyagi suyak usti pardasi tomonidan qalin ikkilamchi suyak hosil bo'lishi hisobiga qalinlashadi. Yuz terisi shu sohada yupqalashadi. Regional limfa tugunlarining shishi kamayadi, harakatchangligi ortadi.

Jag' sohasida oqmalar shakllanadi va ular bir nechta bo'lishi mumkin. Nekrozga uchragan suyak to'qimalari suyakdan ajralib sekvestrlar hosil qiladi (31-rasm). Ajralmalar oqmalar orqali chiqadi.



*31-rasm. Pastki jag' tanasi va o'siqlardagi sekvestrlar.*



*32-rasm. Surunkali osteomiyelitda oqmani hosil bo'lishi.*

Qolgan oqmalardan olcha rangli, tez qonovchi granulatsiya to‘qimasi bo‘rtib chiqib turadi (32-rasm). Bu bosqichda oqma yo‘llari berkilib qolsa xurujlar bo‘lishi mumkin. Bunda kasallik o‘tkir davrdagi ko‘rinishga o‘hshash, klinikani namoyon qiladi. Oqmalar bitib kindiksimon chandiq qoldiradi.

Surunkali bosqichda rentgenogrammada jag‘da har hil hajmdagi sekvestrlarga ega bo‘lgan sekvestr bo‘shliqlari aniqlanadi.

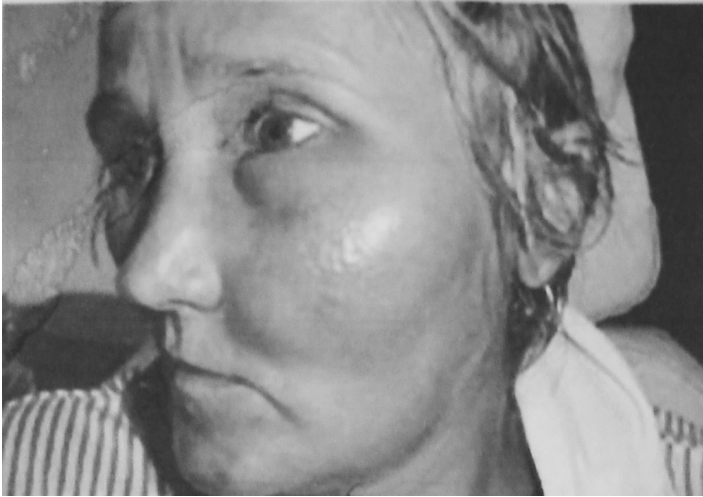Davolash. Kasallikning o‘tkir bosqichida ekssudatga yo‘l ochish va yallig‘lanishni yon to‘qimalar sohasiga tarqalishining oldini olish maqsadida birlamchi jarrohlik davosi usuli bilan yiringli o‘choqlar ochiladi, kasal tishlar olib tashlanadi. Bemorga antibiotiklar, kalsiy preparatlari, dezintoksikatsiya, desensibilizatsiya qiluvchi stimullovchi va simptomatik davo qilinadi. Fizioterapiya muolajalaridan quyi jadal lazerli nut tavsiya etiladi. Klinik va rentgenologik tekshirishlarga asoslangan holda bemorda sekvestektomiya operatsiyasi o‘tkaziladi.

## **YUZ-JAG‘ SOHASI ABSSESSI VA FLEGMONALARI**

**Abssess** – bu yog‘ to‘qimasining chegaralangan yiringli yallig‘lanish jarayoni. **Flegmona** – bu yog‘ to‘qimasining tarqalgan yiringli yallig‘lanish jarayonidir. Flegmona teri va shilliq parda ostida, mushaklar va fastiyal oralig‘ida aniqlanib, bir vaqtning o‘zida bir yoki bir necha anatomik sohani egallashi mumkin. Abssess va flegmonalarning kelib chiqishi, patogenezi va klinik ko‘rinishi bir biriga juda o‘hshash. Flegmonalar abssesslarga nisbatan og‘ir kechadi. Flegmonalarning topografik joylashishiga ko‘ra quyidagicha farqlanadi:

- Pastki jag‘ atrofidagi flegmonalar;
- Yuqori jag‘ atrofidagi flegmonalar;
- Og‘iz tubi va til flegmonalari.

Yuz-jag‘ sohasidagi abssess va flegmonalar o‘ta og‘ir va hafli kasallikdir. Sababi kasallik ushbu sohaning inervatsiyasi yahshi tarqalgan bo‘lganligi uchun o‘ta og‘irli kechadi va ko‘pgina funksiyalarning (chaynash, yutish, nafas olish, so‘zlashish) buzilishiga olib



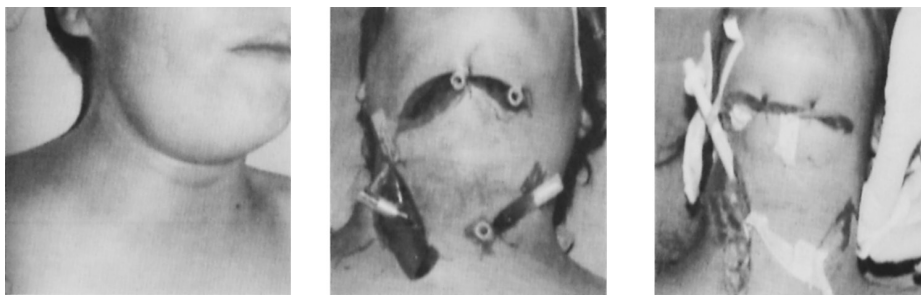33-rasm. Koʻz osti sohasi flegmonasi.

keladi. Hamda yalligʻlanish yon sohalarga (koʻz kosasi, halqum) tarqalishi mumkin.

Yuz-jagʻ sohasidagi abscess va flegmonalarini periodontit, limfadenit, periostit, yuqorigi osteomiyelit, jagʻ sinishlari keltirib chiqaradi. Yiringli yalligʻlanishni qoʻzgʻatuvchilari esa streptokoklar, stafilakoklar, pnevmakoklar va turli anoeroblardir.

**Klinik belgilari.** Kasallik keskin boshlanadi. Yuzda ogʻriqli infiltrate paydo boʻladi. Bemorlar asosan yalligʻlangan sohadagi turli xil intensivlikdagi ogʻriqdan yuz va boʻyin sohasining shishganligidan va natijada yuz assimetriyasi hosil boʻlganligidan shikoyat qiladilar (33-rasm). Ogʻriqlar zoʻrayib boradi. Agar infiltrat yuza joylashsa uni ustini qoplab turgan teri qizaradi. Regional limfa tugunlar kattalashadi. Bundan tashqari ogʻiz ochilishining chegaralanishi, chaynash va yutishning ogʻriq bilan kechishi, artikulyatsiyaning buzilishi bilan kechadi. Bemorlar umumiy holsizlanadi, boshi ogʻriydi, uyqusi va ishtahasi yoʻqoladi. Bemorning tana harorati meʼyor darajasida yoki subfebril boʻladi.

Tashhis kasallik anamnezi va obyektiv tekshiruvlar natijalari asosida oʻrnatiladi.



*a*

*b*

*d*

*34-rasm. a* – og‘iz tubi flegmonasi bo‘lgan bemorning tashqi ko‘rinishi;  
*b* – yiringli o‘choqlar jarrohlik ochish muolajasi;  
*d* – davolanish jarayoni.

Davolash. Yuz va bo‘yin sohalaridagi abscess va flegmonalar kompleks davolanadi. Jarrohlik va konservativ usullar qo‘llaniladi. Jarrohlik usulida davolash uchun yiringli bo‘shliqlar kesib ochiladi (34-rasm), eksudat tezda chiqariladi.

## LIMFADENITLAR

Limfadenit – limfa tugunining yallig‘lanishi. Limfadenitlar o‘tkir va surunkali bo‘ladi. Infiltrat turiga qarab, o‘tkir serroz va o‘tkir yiringli limfadenitlarga bo‘linadi.

O‘tkir yiringli limfadenit limfa tugun sohasida infiltratsiya paydo bo‘lishi unung siljувchanligining kamayishi bilan kechadi. Bemorning harorati  $37,2^{\circ}$ – $37^{\circ}$  C bo‘ladi.

Yallig‘lanish limfa tuguni sohasidagi terining qizarib shishi va asta – sekin to‘qima bilan birikishi bilan kuzatiladi. Limfa tugunining yiringli parchalanish jarayoni ayrim bemorlarda tez (2–3 kun ichida), ayrimlarda sekinlik bilan (1–2 hafta davomida) rivojlanishi mumkin.

Davolash. Limfa tuguniga infeksiya oqib kelishini to‘xtatish uchun birlamchi yallig‘lanish o‘chog‘i bartaraf qilinadi. O‘tkir seroz limfadenitni konservativ usulda davolanadi. O‘tkir yiringli yoki huruj qilgan surunkali limfadenitlarda jarrohlik davolash o‘tkaziladi.



### **Tayanch iboralar:**

**Periostitlar** – tish va periodont xastaliklari asoratlari oqibatida kelib chiqadigan suyak usti pardasining yallig‘lanishi;

**Osteomiyelit** – suyak to‘qimasining infeksiyali yiringli nekrotik yallig‘lanishi;

**Odontogen osteomiyelit** – kasallangan tish oqibatida kelib chiqqan osteomiyelit;

**Abssess** – yog‘ to‘qimasining chegaralangan yiringli yallig‘lanish jarayoni;

**Flegmona** – yog‘ to‘qimasining tarqalgan yiringli yallig‘lanish jarayoni;

**Limfadenit** – limfa tugunining yalig‘lanishi.

### **NAZORAT UCHUN SAVOLLAR:**

1. Yuz-jag‘ sohasining qanday yallig‘lanish kasalliklarini bilasiz?
2. Odontogen periostit qanday klinik ko‘rinishga ega?
3. Osteomiyelit nechta bosqichda kechadi?
4. Osteomiyelit qanday davolanadi?
5. Abssess deb nimaga aytiladi?
6. Flegmona abssestdan nimasi bilan farq qiladi?
7. Yuz-jag‘ sohasi flegmonalari qanday klinik ko‘rinishga ega?
8. Yuz-jag‘ sohasi abssess va flegmonalari nima uchun havfli hisoblanadi?
9. Yuz-jag‘ sohasi limfadenitlari qanday klinik ko‘rinishga ega?
10. Yuz-jag‘ sohasi limfadenitlari qanday davolanadi?

## XII BOB

### TISH OLIISH OPERATSIYASI

Tish olish deb tish ildizini alveola katagi devori va milk cheti bilan biriktirib turuvchi bog‘lamlarni kuch ishlatish yo‘li bilan o‘z o‘rnidan sug‘urib olishga aytiladi. Tish olish operatsiyasi bemorning psixo-emotsional travmasi bilan kechadi.

#### **Tish olish operatsiyasiga ko‘rsatmalar:**

1. Odontogen osteomyelitning o‘tkir fazasidagi tishlarni;
2. Odontogen yiringli periostitga sababchi tishni;
3. Tishni konservativ usullarda davolashning natijasi bo‘lmasa;
4. Tishni toj qismi yemirilib va tish ildizini protezlash uchun qo‘l-lab bo‘lmasa;
5. Jag‘lar singanida, siniq chizig‘ida joylashgan tishlarni;
6. Retensiyalangan tishlarni;
7. Shilliq pardani surunkali jarohatlovchi tishlarni;
8. Tish qimirlashning 4-darajali tishlarni;
9. Makrognatiyada 3-molyar murtaklarini;
10. Ortodontik davo maqsadida;
11. Ortiqcha tishlarni.

Tish olish operatsiyasiga qarshi ko‘rsatmalar nisbiy bo‘lib ular quyidagilardan iborat:

1. Yurak – qon tomir kasalliklari (yurak infarktidan oldingi holat va infarkt o‘tkazilganidan keyin 3–6 oygacha), hafaqonlik kasalligining xuruj davri, tez-tez stenokardiyasi tutib turuvchi yurak ishemiyasi va boshqalar;
2. Buyrak kasalliklari (o‘tkir diffuz glomerulonefrit, o‘tkir nefroz);
3. Yuqumli hepatitning o‘tkir davri;
4. O‘tkir leykoz, agranulositoz;
5. Gemorragik diatez (gemofiliya, Verilgof kasalligi);
6. Xuruj davridagi ruhiy kasalliklar;
7. Miyani qon bilan ta‘minlanishining buzilishi;

8. O'tkir yuqumli kasalliklar (gripp, yuqori nafas yo'llarining yalig'lanish kasalliklari);
9. O'tkir nurlanish kasalligi;
10. Homiladorlikning 1, 2, 9 oylik davri;
11. Stomatitlar;
12. O'sma kasalliklarini nur bilan davolash jarayoni.

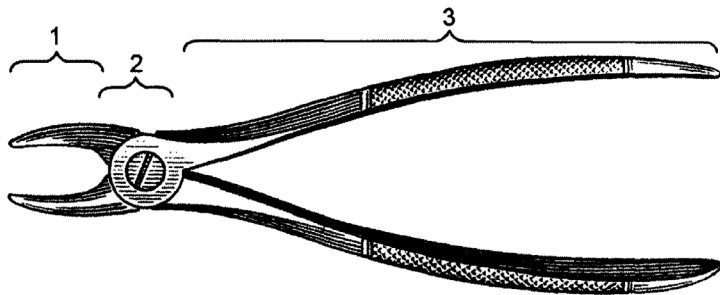
## OMBURLAR YORDAMIDA TISH OLISH OPERATSIYASI

Tish olish uchun maxsus asboblardan omburlar va elevatorlar qo'llaniladi. Omburda quyidagi qismlar farqlanadi: tish tojini yoki ildizini tishlab, ushlab oluvchi qismi – tishlari; shifokor qo'llari bilan ushlab olinadigan tutqichlari. Tishlarning anatomik tuzilishlariga, guruhlariga va qaysi jag'da joylashganligiga qarab omburlar turlicha bo'ladi (35-rasm).

Agar tishning toj qismi yemirilib ildiz qismi qolgan bo'lsa elevatorlardan foydalaniladi. Elevatorlar uch qismdan iborat: ishchi qismi, biriktiruvchi qismi va tutqichdan.

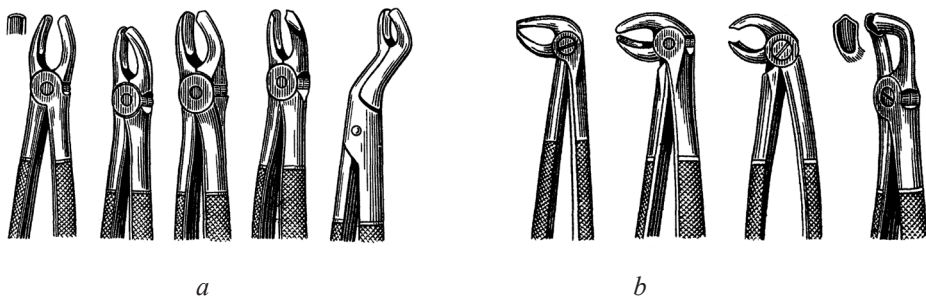
Tish olish vaqtida milklarni yirtilib ketishini oldini olish va ombur tishlarini milk tagiga surib kiritishni osonlashtirish uchun yumshoq to'qimalarni tish ildizidan ajratishdan boshlanadi. Buning uchun tish aylana bog'lamini ildizdan, milkni esa alveola suyagidan silliqlovchi (gladilka) asbobi yordamida ajratiladi.

Tish olish operatsiyasi, ma'lum tartibda, ketma-ket bajariladigan bosqichlardan iborat. Bular quyidagilar:



*35-rasm. Ombur:*

*1 – tishlari; 2 – qulfi; 3 – tutqichlari.*



36-rasm. a – yuqori jag‘ uchun omburlar; b – pastki jag‘ uchun omburlar.

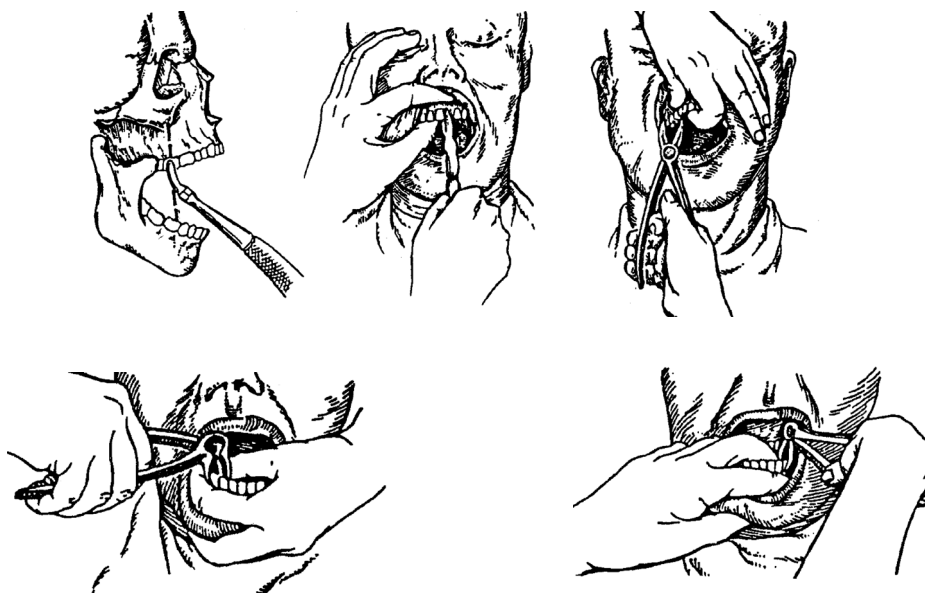
1. Omburni qo‘yish;
2. Omburni milk ostiga surib kiritish;
3. Ombur yordamida siqib ushlab (fiksatsiya);
4. Tish ildizini o‘z joyida siljitish (lyuksatsiya, rotatsiya);
5. Tishni yoki tish ildizini sug‘urib olish (traksiya).

Lyuksatsiya tish ildizini orol yoki dahliz tomonga qaratib ketma-ket tebratma harakat qildirish yo‘li bilan, rotatsiya – tish ildizini o‘z o‘qi atrofida aylantirish yo‘li bilan siljitishdir.

**Omburni qo‘yish.** Ombur tutqichlari ochilib, tishning toj qismi ombur tishlari o‘qi bilan bir chiziqda mos keladigan holda joylanadi. Ombur tishga to‘g‘ri o‘rnatilgach, uning tishlari olinadigan tish o‘qi bo‘ylab yo‘naltirib, milk ostiga kiritiladi (37-rasm).

**Olinadigan tishni ombur yordamida siqib ushlab (fiksatsiya).** Ombur yordamida tish shunday mahkam siqiladiki, tish va ombur bir butun yagona sistemani hosil qilishi kerak. Ammo siquvchi kuch o‘ta katta bo‘lmasligi lozim. Aks holda kariyes bilan yemirilgan tish parchalanib ketishi mumkin. Kuchsiz siqilganda esa ombur siljib chiqib ketishi mumkin.

**Tishni o‘rnidan siljitish.** Tishni o‘z o‘rnida siljitish lyuksatsiya va rotatsiya harakatlari yordamida bajariladi. Bu bilan tish ildizi atrofidagi bog‘lamlardan uzish yo‘li bilan periodontning qarshiligi yengiladi. Rotatsiya harakatini bir ildizli tishlarda qo‘llash mumkin. Bunda tishni o‘z o‘qi atrofida  $15^{\circ}$ – $20^{\circ}$  ga burish kerak bo‘ladi. Ko‘p ildizli tishlarni mayatniksimon harakat bilan qo‘zg‘atiladi. Harakatning boshlanishi kuchsizroq bo‘lib, asta-sekin amplitudasi oshirib boriladi.



37-rasm. Tishlarni olish vaqtida yuqori va pastki jag'larda omburlarning joylashishi.

Pastki jag' tishlarni o'rnidan siljirilganda birinchi harakat til tomonga qaratib bajariladi.

**Tishni sug'urib olish.** Tish o'z o'rnidan barcha bog'lamlardan uzib ozod qilingandan so'ng sug'urib chiqariladi. Tishni olish rotatsiya va traksiya harakatlari bilan amalga oshiriladi. Qaysi tishni olinishiga qarab shifokorning va bemorning holati har xil bo'ladi.

**Tish ildizini olish.** Ildizlarni maxsus omburlar va elevatorlar yordamida olinadi. Elevatorlarning bir necha xillari mavjud. Elevator yordamida ildiz olish richag prinsipiga asoslangan. Elevator yordamida tish olish uchun chap qo'lning ko'rsatkich barmog'i yordamida alveola o'sig'i ushlanadi, o'ng qo'ldagi elevatorning ishchi qismini olinadigan ildiz periodontal yorig'iga kiritiladi. Elevatorni 0,4–0,6 sm kiritgandan so'ng richagsimon harakat yordamida ildiz surib chiqariladi. Molyar tishlar ildizlarini olishdan, avval, ildizlarni bir-biridan fissur bor yordamida ajratiladi. So'ng to'g'ri elevator yordamida ildizlar birin-ketin sug'uriladi.

**Tish olingan yaraga ishlov berish.** Olingan tish yoki ildiz to'liq olinganligiga ishonch hosil qilish maqsadida to'liq ko'zdan kechiriladi. Olib tashlangan tish katagida taftish o'tkaziladi. Taftishni, avval, alveola katagi devorida so'ng tubida kichik yoki o'rta jarrohlik qoshiq-chasi yordamida amalga oshiriladi. Bu yerda mavjud bo'lishi mumkin bo'lgan granulyatsion to'qimalar, katak ichiga tushib qolgan suyak siniqlari, maydalanib ketgan ildiz qoldiqlari izlanadi va olib tashlanadi. Yuqori molyarlarni olingandan so'ng alveola katagini taftish qilish ehtiyotkorlik bilan amalga oshirilishi kerak. Aks holda yuqori jag' bo'shlig'i (Gaymorov bo'shlig'i) tubida perforatsiyasi sodir bo'lishi mumkin. Tish katagi atrofidagi yumshoq to'qimalar holati tahlil qilinadi. Osilib qolib, qayta tiklanishga shubha bo'lgan laxtaklar kesib olib tashlanadi. Katta yirtilgan yaralar bo'lsa, ular chetiga ingichka ketgut chok qo'yiladi. Natijada tish katagidagi ortiqcha qon ketishi to'xtaydi.

Steril dokali tamponlar yordamida alveola katagi devorlarini bir-biriga yaqinlashtirish maqsadida bosiladi va tamponni 15–20 daqiqaga tishlab turish tavsiya etiladi. Bemor 15–20 daqiqa o'tirib turishi kerak bo'ladi. Shifokor tamponlarni olib tashlab, qon ketmayotganligiga iqror bo'lgandan so'ng bemorga ruxsat beradi. Bemorga 2 soat ovqatlanmaslik, issiq yoki sovuq ovqatlarni iste'mol qilmaslik tavsiya etiladi. Olingan tishlarning o'rni, asoratsiz bitganda, bu jarayon deyarli og'riqsiz kechadi va 12–14 kun ichida tekis granulyatsiya bilan qoplanib, 1–4 oy ichida to'liq bitadi.

## **TISH OLISH OPERATSIYASI ASORATLARI**

Tish olish operatsiyasini amalga oshirish jarayonida umumiy va mahalliy asoratlar kuzatilishi mumkin. Umumiy asoratlarga qisqa muddatli hushdan ketish, kollaps va ayrim holatlarda shok holati paydo bo'lishi mumkin. Mahalliy asoratlar yuzaga kelish davriga qarab tish olish operatsiyasi jarayoni vaqtida va operatsiyadan keyingi davrlarga bo'linadi.

**1. Qisqa muddatli hushdan ketish.** Tish sug'urishda eng ko'p uchraydigan asorat bu bemordagi kuchli his-hayajon, qo'rquv va

noturg'un nerv tizimi sabab bo'lishi mumkin. Hushdan ketish oldidan bemor holsizlanadi, rangi oqaradi, sovuq ter bosadi, ko'ngli aynaydi, oyoq-qo'lining so'vqotishi kuzatiladi, qulog'i shang'illaydi va ko'z oldi qorong'ulashadi. Bu holda muolajani to'xtatish, bemor boshini engashtirish yoki uni gorizontol holatga keltirib, erkin nafas olishni ta'minlash kerak bo'ladi. Bemorga novshadil spirtini hidlatish va yurak faoliyatini aktivlashtiruvchi tadbirlarni o'tkazish lozim. Buning uchun teri ostiga 10% li kofein benzoat natriy yuboriladi. Agar tish olish operatsiyasi tugallanmagan bo'lsa, operatsiya boshqa kunga qoldiriladi.

**2. Kollaps.** Kollaps – kishi hayotini xavf ostida qoldiradigan og'ir holat. Kollapsda arterial va venoz qon bosimi keskin pasayadi. Markaziy nerv sistemasi faoliyati susayadi, moddalar almashinuvi buziladi, qon tomirlari devorining tonusi to'satdan susayadi. Kollaps ko'p qon ketganda, jismoniy va emotsional holsizlanishda, o'tkir yuqumli kasalliklarda, zaharlanishlarda kuzatiladi. Kollapsda bemorning to'satdan rangi oqarib, badani ko'karadi, sovuq ter bosadi, nafasi yuzakilashadi, pulsi susayadi, sistolik arterial bosim pasayadi va 60–50 mm simob ustuniga teng bo'ladi.

Bemorni kollaps holatidan chiqarish uchun bemorni gorizontol holatga keltiriladi, mushak orasiga 1 % kordiamindan 1 ml, 1 % li me-tazin 1 ml, teri ostiga 20 % kamfora eritmasidan 2 ml yuboriladi.

**3. Asfeksiya holatining kelib chiqishi.** Olingan tishni, tamponni qon laxtalarini nafas yo'liga tushib qolishi asfeksiya holatini keltirib chiqaradi. Bemorda yo'tal xuruji boshlanadi. Bemorni tezda rentgen tekshiruvidan o'tkazib pulmanolog shifokor bilan birgalikda davo rejasi tuzilishi va yordam ko'rsatilishi kerak bo'ladi.

**4. Alveolalar osig'ining sinishi.** Alveolalar o'sig'i yoki jag'ning bir qismini olinayotgan tish bilan birga qo'porib chiqish.

**5. Pastki jag'ning sinishi.** Kam uchraydigan asorat. Bunday asorat jag'da patologik jarayon kechayotgan bo'lsa sodir bo'ladi (o'smalar, osteomilit, tuberkulyoz, sifilis). Jag' sinishi agar tish olish operatsiyasi uslubi buzilib, qo'pol harakat qilinsa ham sodir bo'lishi mumkin.

**6. Pastki jag'ning chiqishi.** Og'iz o'ta katta ochilsa va unga vertikal bosim bilan ta'sir ko'rsatilsa, sodir bo'lishi mumkin. Shunday

asorat sodir bo'lmashligi uchun chap qo'l barmoqlari yordamida pastki jag' mahkam ushlab turiladi.

**7. Tish ildizlarini atrofi yumshoq to'qimalarga surib chiqarish.** Tish ildizlarini olish texnikasini qo'pol ravishda buzilishi, elevatoridan noto'g'ri foydalanish va noto'g'ri kuch ishlatishi oqibatida kelib chiqadi.

**8. Qon ketish** sabablari mahalliy va umumiy bo'lishi mumkin. Mahalliy sabablar tish olish vaqtida alevola o'sig'ini, yumshoq to'qimalarni kuchli jarohatlash, granulatsiya to'qimasining qolib ketishi. Umumiy sabablarga qon ivishi jarayonining buzilishi bilan kechuvchi qon kasalliklari yoki qon tomir tuzilishini buzilishi bilan kechuvchi kasalliklar kiradi.

Qon ketayotgan joyni aniqlash maqsadida og'riqsizlantirish usulini o'tkazgandan so'ng tish katagi va atrof to'qimalarda taftish o'tkaziladi va qon laxtalaridan tozalanadi. Qon ketish sabablari aniqlanib to'xtatiladi. Ko'pincha qon ketish tish katagi yodoforomli tampon qo'yish yordamida to'xtatiladi.

**9. Olingan tish operatsiyasidan keyingi og'rishi.** Odatda olingan tish o'rni, og'riqsizlantirish ta'siri o'tgandan so'ng ozroq og'riydi va og'riq bir necha soatdan so'ng yo'qoladi. Lekin ayrim hollarda oradan 1–3 kun o'tgandan so'ng og'riq paydo bo'ladi. Bu og'riqning sababi alveola katagiga yot jinsning (tish siniqlari, plomba bo'laklari va boshqalar) tushib qolishi yoki tish olish paytida tish katagi devorlarini o'ta kuchli bosimli shikastlantirish sabab bo'ladi. Bunda alveola katagining yallig'lanishi kuzatilmaydi.

**10. Alveolit kasalligi.** Bu kasallik olingan tish katagi devorlarini, infeksiya tushishi va travma oqibatida to'qimalarni reaktivligini pasayishi natijasida hosil bo'ladigan yallig'lanishdir. Uning sabablari quyidagilardan iborat bo'lishi mumkin: tish olish paytida alveola katagi devorlarini va kataklararo to'siqni o'ta maydalanib ketishi, milk va shilliq qavatlarni operatsiya paytida ezilib, yirtilib ketishi natijasida alveola suyagini ochilib qolishi, tish olingandan so'ng ildizlararo yoki tishlararo suyak to'siqlarini katakni o'tkir qirrali devorlarini ortiqcha joylari olib tashlanmaganligi va tekislanmaganligi, elevator va kachavalar bilan alveola suyagiga kuchli jarohat yetkazilganligi, tish olish



operatsiyasini uzoq va travmali kechganligi, olingan tish katagida infeksiyani bo'lishi (o'tkir yoki xuruj qilgan periodontit, asoratlangan parodontit va boshqalar), kechirilgan somatik kasalliklar oqibatida organizmning umumiy reaktivligi pasayganligi.

Olingan tish o'rnida doimiy kuchli og'riq paydo bo'ladi. Og'riqlar ba'zan quloqqa, chakkaga, ko'zga, jag' osti va iyak osti sohalariga uzatiladi. Bemorning umumiy holati yomonlashadi, holsizlanadi hamda tana harorat  $37,3-37,8^{\circ}\text{C}$  gacha ko'tariladi. Og'riqning kuchliligidan bemorni ovqatlanishi o'ta qiyinlashadi, uyqusi buziladi. Bemor og'zidan qo'lansa hid keladi.

Olingan tish katagi qizaradi biroz shishadi, odatda ivigan qon bo'lmaydi, uning devorlari kulrang karash bilan qoplanadi. Atrofidagi shilliq parda qizargan, shishgan, palpatsiya og'riqli. Yaqin joylashgan limfa tugunlari kattalashgan, shu sohada yuzning yumshoq to'qimalari shishgan bo'lishi mumkin.

**Davolash.** Bemorda mahalliy og'riqsizlantirish o'tkazilgach, quyidagi ikki usuldan birini qo'llab davolanadi.

1. Tish katagi antiseptiklarning iliq eritmasi bilan bosim ostida (shpris va uchi o'tmaslashtirilgan ignadan foydalanib ) yuviladi.

2. Buning uchun 3% li vodorod peroksidi, 1:5000 nisbatdagi furatsillin, 1:1000 nisbatdagi permanganat kaliy, xlorgeksidin eritmaları ishlatiladi. Katakdağı karash, ovqat qoldiqlari va so'lak yuvib chiqariladi. So'ng o'tkir jarrohlik kichkina qoshig'i hamda qirg'ichlar yordamida katakdagi qon laxtagining qoldiqlari, suyak va tish bo'laklari, granulyatsion to'qimalar ehtiyotlik bilan olib tashlanadi.

#### **Tayanch iboralar:**

**Tish olish** – tish ildizini alveola katagi devori va milk cheti bilan biriktirib turuvchi bog'lamlarni kuch ishlatish yo'li bilan o'z o'rnidan sug'urib olishga aytiladi;

**Ombur** – tish tojini yoki ildizini tishlab ushlab oluvchi qulf va tutqichlardan tashkil topgan, tish olishda foydalaniladigan asbob;

**Elevator** – tish ildizini olishda foydalaniladigan asbob;

**Fiksatsiya** – ombur yordamida tishni siqib ushlab;

**Lyuksatsiya, rotatsiya** – tish ildizini o'z joyida siljitish;

**Traksiya** – tishni yoki tish ildizini sug'urib olish;

**Asfeksiya** – nafas yoʻlining toʻsilib qolishi oqibatida nafas ololmaslik;

**Alveolit kasalligi** – olingan tish katagi devorlarini, infeksiya tushishi va jarohat oqibatida toʻqimalarni reaktivligining pasayishi natijasida hosil boʻladigan yalligʻlanish.

#### **NAZORAT UCHUN SAVOLLAR:**

1. Tish olish operatsiyasi deganda nimani tushunasiz?
2. Tish olishda qanday koʻrsatmalar bor?
3. Tishni qanday asboblarda yordamida olinadi?
4. Tish olish operatsiyasi nechta bosqichdan iborat?
5. Tish olishning fiksatsiya bosqichida qanday ish amalga oshiriladi?
6. Tish ildizini oʻz joyida siljitish bosqichi qanday nomlanadi?
7. Tish olish operatsiyasida qanday asoratlar kuzatilishi mumkin?
8. Tish olish operatsiyasi jarayonida qanday qilib asfeksiya holati sodir boʻlishi mumkin?
9. Alveolit qanday klinik koʻrinishga ega?
10. Tish oldirgan bemorlarga qanday tavsiyalar beriladi?

## **XIII BOB**

### **YUZ-JAG‘ JAROHATLARI**

Sinish deb suyak butunligining kuch ta’siri ostida qisman yoki to’liq buzilishiga aytiladi. To’liq sinishda suyak bo’laklari to’liq ajraladi. To’liq bo’lmagan sinishlarda darz ketadi yoki yuzasi sinadi. Sinish chizig‘iga ko’ra ko’ndalang, qiyshiq va bo’ylama bo’ladi. Siniqlar soniga ko’ra qo’shaloq, ko’p sonly, parchasimon bo’ladi. Bundan tashqari ochiq va yopiq sinishlar kuzatiladi. Ochiq sinishlar to’qimalarning uzilishi, og‘iz shilliq qavatining yirtilishi bilan o’tadigan sinishlardir. Yopiq sinishlarda suyakning shikastlangan qismi yumshoq to’qimalar bilan yopilgan holatda bo’ladi. Sinish yuz berish mexanizimiga ko’ra to’g’ridan-to’g’ri sinishlar va bilvosita sinishlarga bo’linadi. To’g’ridan-to’g’ri sinishlar zarba tushgan joyda sodir bo’ladi, bilvosita sinishlar esa zarba tushgan joyga qarama-qarshi tomonda, suyakning yupqa yoki egilgan qismida ro’y beradi. Sinishda suyak usti pardasining butunligi buziladi, atrofdagi yumshoq to’qimalar, qon tomirlar va nerv tolalar shikastlanadi. Bu o’zgarishlar chaynash, yutish, so’zlashish va nafas olish funksiyalarining buzilishiga olib keladi. To’liq sinishlarda sinishga sabab bo’lgan kuch ta’sirida, muskularning tortilishi va suyak siniq bo’laklarining o’z og’irligi ta’sirida suyak bo’laklari siljiydi.

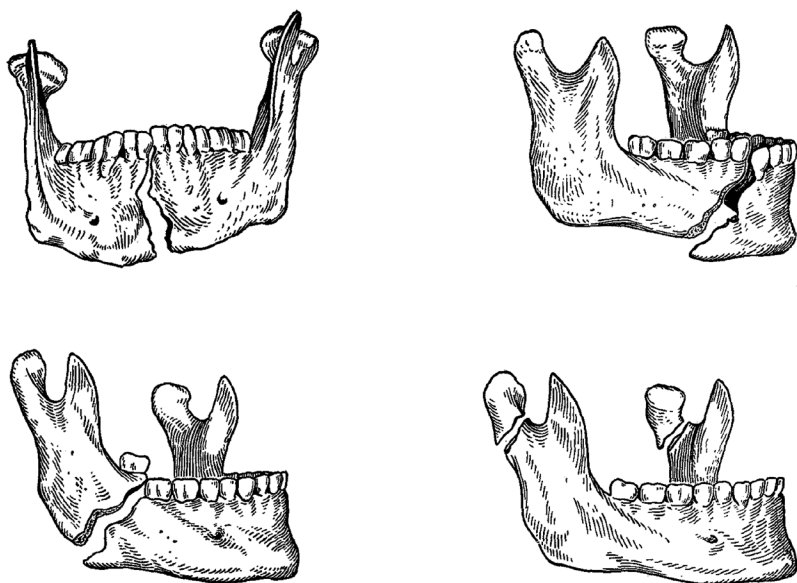
### **PASTKI JAG‘ JAROHATLARI VA SINISHLARI**

Pastki jag‘ sinishlari yuz skeleti suyaklari sinishlariga nisbatan ko’p sodir bo’ladi.

Agar, pastki jag‘ o’rta chiziq bo’ylab iyak sohasida sinsa siniq bo’laklari siljishi minimal bo’ladi yoki siljmaydi. Chaynov muskularining tortishish kuchi oqibatida suyak bo’laklari orasida kichik yoriq paydo bo’lishi mumkin. Agar, pastki jag‘ qoziq tish sohasida sinsa, siljish kuzatiladi. Chaynov muskullarining qisqarishi natijasida kichik suyak bo’lagi yuqoriga ko’tariladi, katta suyak bo’lagi pastga suriladi.

Qoziq tishlar sohasidagi ikki tomonlama sinishda oʻrtadagi siniq boʻlagi orqaga va pastga siljiydi bu esa tilni orqaga ketib qolib asfeksiyani keltirib chiqishiga sabab boʻladi. Pastki jagʻ burchagi sohasidagi sinishlarda sinish chizigʻi muskullar yopishgan joy burchagining oʻrtasidan oʻtadi. Bunda agar muskullarning tortishish kuchi ikkala siniq boʻlagiga bir hil taqsimlansa siljish sodir boʻlmaydi yoki biroz siljiydi. Pastki jagʻ boʻgʻim oʻsigʻning sinishlari aksariyat hollarda ikki tomonlama boʻladi. Siljish sodir boʻlib ochiq prikus hosil boʻladi (38-rasm).

Pastki jagʻ tish qatorlari sohasining sinishlarida suyak boʻlaklari siljishidan tashqari prikusning oʻzgarishi, ogʻiz boʻshligʻi shilliq pardasining butunligi buziladi. Jagʻ oldi toʻqimalarining jarohatli zararlanishi, yalligʻlanish jarayonining boshlanishiga, bu esa jagʻ harakatini chegaralanishiga olib keladi. Pastki jagʻ singan bemorlarning ogʻzi yarim ochiq boʻlib, qonli soʻlak ajralib turadi. Pastki jagʻning majburiy holatda boʻlishi ogʻiz yopilganda hosil boʻladigan keskin ogʻriq bilan bogʻliq. Koʻpincha iyak va pastki labning sezuvchanligi va tishlarning elektr sezuvchanligi pasayadi.



38-rasim. Pastki jagʻ sinishlari.

## YUQORI JAG‘ JAROHATLARI VA SINISHLARI

Yuqori jag‘ suyagining kalla skeleti suyaklari bilan mustahkam choklar hosil qilib birikkanligi uchun ko‘pincha sinish vaqtida boshqa suyaklar sinishi ham kuzatiladi. Katta asosiy suyak sinishi ham sodir bo‘lishi mumkin.

Yuqori jag‘ning bir necha zaif joylari mavjud bo‘lib, sinishlar shu sohada yuz beradi.

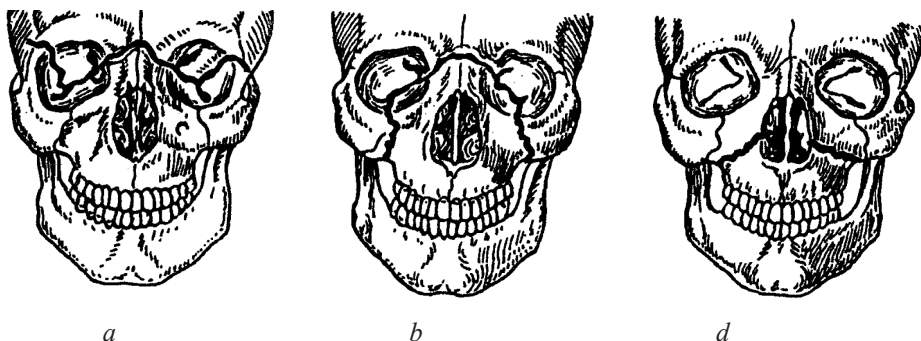
1900-yilda Le-For tomonidan yuqori jag‘ sinishlari ta‘rifi bayon etilgan.

**Le-For bo‘yicha 1-tip.** Bu tipda sinish chizig‘i noksimon teshik asosi bo‘ylab yuqori jag‘ do‘ngchalari tomon yo‘nalishda asosiy suyakning qanotsimon o‘simtalari uchiga gorizontal yo‘naladi. U alveolyar o‘siq asosidan oz-moz yuqoriroqdan, qattiq tanglay gumbazi ustidan o‘tadi, yuqori jag‘ bo‘shlig‘ini kesib o‘tib, bo‘shliqning tubi sinib tushadi. Burun to‘sig‘i sinishi ham qayd qilinadi. Agar to‘liq sinish yuz bergan bo‘lsa, sinish butunligicha pastga siljiydi, noto‘liq sinishda uning qimirlab qolishi qayd qilinadi.

**Le-For bo‘yicha 2-tip.** Sinishning bu turida yuqori jag‘ yonoq suyagi va bosh suyagi asosidan boshlab burun suyaklari bilan birga uzilib tushadi. Sinish chizig‘i ko‘z kosasining ichki devorini kesib o‘tadi, orbita tubi bo‘ylab pastki orbital qirg‘oq orqali yonoq suyagi bilan birikish sohasida o‘tadi. Sinishning orqa ichki chizig‘i burun to‘sig‘i va qanotsimon o‘simtalar asosi orqali o‘tadi. Bu tip sinishda g‘alvirsimon suyak va bosh suyagi asosining sinishi qo‘shilib kelishi mumkin.

**Le-For bo‘yicha 3-tip.** Sinish chizig‘i ko‘z kosasining ichki devoridan uning tashqi devoriga o‘tadi, ko‘z kosasining tashqi orbital chetini va yonoq ravog‘ini kesib o‘tadi. Yuqori jag‘ning burun o‘sig‘i va yonoq suyagi bilan uzilib tushishi ro‘y beradi. Ko‘pincha bosh suyagining asosidagi suyaklarining sinishi ham kuzatiladi. Yuqori jag‘ sinishida siniqning siljishi, siniq chizig‘i bo‘ylab og‘riq, ko‘z kosasi sohasiga qon quyilganligi (ko‘zoynak simptomi) kuzatiladi (39-rasm).

Le-For hamma sinish variantlarini aks ettirmaydi. Yuqori jag‘ sinishida bemor bosh og‘rig‘i, jag‘larini jiplashtira olmasligi, qirsillash sezgisi paydo bo‘layotganidan shikoyat qiladi. Ko‘rik o‘tkazilganda yuzning o‘rta qismidagi shishi ayrim hollarda ko‘z kosasining ichki



39-rasm. Le-For bo'yicha yuqori jag' sinishlari:  
*a* – 1-tip; *b* – 2-tip; *d* – 3-tip.

burchagining qontalashgan holatda bo'lishi kuzatiladi. Burun suyagi sinishi bilan kechganida burun deformatsiyaga uchraydi.

Og'iz bo'shlig'ini ko'rikdan o'tkazilganda prikusning o'zgarganligi, suyak bo'laklarining orqaga siljishi oqibatida ochiq prikus hosil bo'lishi mumkin.

## **YUZ-JAG' SOHASI JAROHATLARI VA SINISHLARIDA BIRINCHI TIBBIY YORDAM**

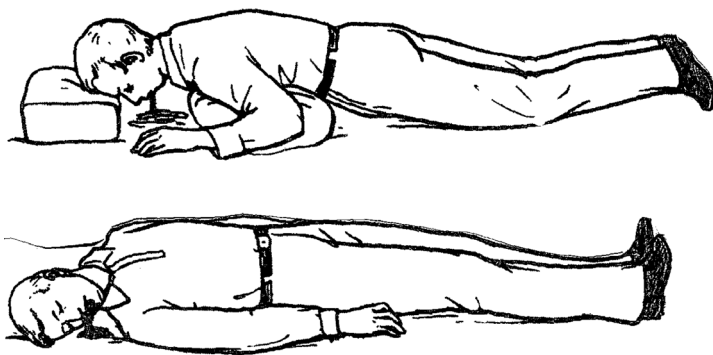
Yuz-jag' sohasi jarohatlarida, avvalombor qon ketishini, asfeksiya va shokni bartaraf etish zarur. Yuz-jag' sohasi jarohatida bemorning ahvoli singan suyak bo'laklarining siljishidan og'irlashishi mumkin. Birinchi yordam quyidagi ketma-ketlikda amalga oshirilishi kerak: qon oqishini to'xtatish, asfiksiyani oldini olish, shokka qarshi kurash va jag'larni immobilizatsiya qilinishi.

**Qon oqishini to'xtatish.** Yuz-jag' sohasi qon tomirlar bilan juda yahshi ta'minlanganligi uchun jarohatlanishlarda ko'p miqdorda qon yo'qotish mumkin. Yuz sohasidagi qon ketishni tampon yoki bosib turadigan bog'lam bilan to'xtatish mumkin. Ammo yumshoq tanglay va og'iz tubi jarohatlarida bu usullar bilan qon to'xtatish har doim ham samara bermaydi. Bunda tampanada qilinadi va tamponni barmoq bilan bosib malakali yordam ko'rsatilgunga qadar ushlab turiladi. Tashqi uyqu arteriyasidan qon oqayotganida umumiy uyqu arteriyasini

VI boʻyin umurtqasining koʻndalang oʻsimtasiga barmoqni bosib turish yoʻli bilan qon toʻxtatiladi. Yuqori jagʻ boʻshligʻidan burun boʻshligʻiga qon oqganida qatlam qatlam zich tamponlanadi. Suyak boʻlaklarining mahkamlanishi ham qon toʻxtatishda muhim oʻrin tutadi.

**Asfeksiyani oldini olish.** Yuz-jagʻ sohasi jarohatlarida eng ogʻir asoratlardan biri asfeksiya hisoblanadi. Asfeksiya quyidagi turlarga boʻlinadi: dislakatsion, obturatsion, stenotik, klapan va aspiratsion. Dislakatsion asfeksiya tilning orqaga ketib qolishi oqibatida hosil boʻladi. Obturatsion asfeksiya halqumning yot jinlar bilan berkilib qolganida yuzaga keladi. Stenotik asfeksiya nafas yoʻllari gematomasi, shishishi natijasida hosil boʻladi. Klapan asfeksiya nafas yollarini yumshoq tanglay toʻqimalari bilan yopilishi, aspiratsion asfeksiya esa hushsiz bemorning nafas yoʻllari qon, soʻlak, qusuq massalari bilan berkilib qolishi oqibatida yuzaga keladi. Bunday hollarda shoshilinch yordam koʻrsatish zarur boʻladi. Bunda ogʻiz boʻshligʻini qon laxtalari, yot jisimlaridan tozalanadi, til orqaga ketib qolgan taqdirda dokali sochiq va barmoqlar bilan tilni ushlab turiladi, agar bemor behush boʻlsa tilini toʻgʻnogʻich bilan bemorning kiyimlariga mahkamlanadi. Hiqildoq shishi ortib borsa traxeotomiya qilinadi. Bemorni yuz tuban qilib yotqiziladi (40-rasm).

**Shikastlanish shoki.** Yuz-jagʻ sohasi toʻqimalarida juda koʻp nerv oxirlari joylashganligi uchun kichik jarohat ham shikastlanish shokini keltirib chiqarishi mumkin. Yuz-jagʻ sohasi jarohatlarida birinchi yor-



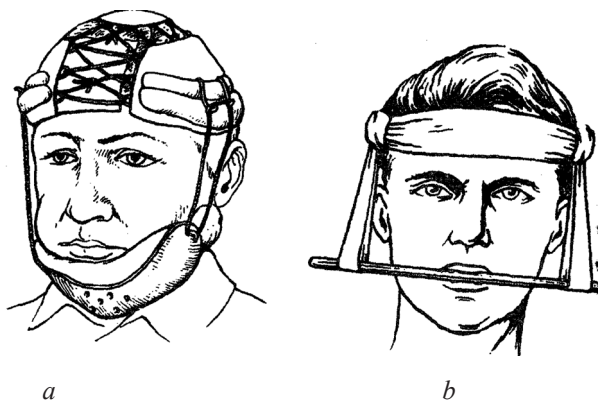
40-rasm. Jarohatlangan bemorni yuz tuban qilib yotqizilishi.

dam ko'rsatishda og'riq sezgisini bartaraf etish, nafas olishni va yurak faoliyatini tiklashdan iborat bo'ladi.

**Suyak siniqlarini transportda immobilizatsiya qilish.** Yuz-jag' sohasi jarohatlarida suyak bo'laklarini albatta immobilizatsiya qilish shart. Immobilizatsiya suyak sinishlari asoratlarini oldini oladi. Singan suyak bo'laklarining o'tkir qirralari natijasida qon tomirlarini jarohatlashini va qon ketishni bartaraf qilinadi hamda og'riq sezgisini kamaytiradi va dislokatsion asfeksiya yuz bermasligini ta'minlaydi. Vaqtinchalik immobilizatsiyaning eng oddiysi iyak sopqoni bog'lami ni qo'yish hisoblanadi. Agar bint bo'lmasa matoni uchburchak shakliga keltiriladi va bemor iyak ostidan o'tkazib boshining tepa qismiga bog'lab qo'yiladi. Bu bog'larni ham yuqori ham pastki jag' sinishlarida qo'llash mumkin.

Birinchi malakali tibbiy yordam ko'rsatilguncha standart bog'larni yordamida jag'lar immobilizatsiya qilinishi kerak. Standart bog'larni bir tomonda rezina bog'ichlari bo'lgan boshga kiyiladigan himoya qalpoq va qattiq iyak sopqonidan iborat. Qalpoqni boshga zich qilib mahkamlanadi, iyak sopqoniga individual bog'lov paketi qo'yiladi va bog'ichlar yordamida boshga kiyiladigan qalpoqqa mahkamlanadi (41-rasm).

Yuqori jag'dagi sinishlar ham og'izdan tashqarida turadigan richaglari bo'lgan plastinka shina yordamida davolanadi. Bu richaglar rezina



41-rasm. *a* – A.A.Limbergning iyak sopqonli standart bog'lami;  
*b* – Yuqori jag' sinishlarini oddiy usulda fiksatsiya qilish.



tortqichlar yordamida boshdagi bog'lovga mahkamlab qo'yiladi. Bu shinadan singan yuqori va pastki jag'larni bir vaqtda davolash uchun ham foydalanish mumkin. Bunday hollarda mazkur shinaga yuqoriga qarab to'g'ri burchak ostida qayirib qo'yilgan changaksimon halqachalar yopishtirib qo'yiladi va ular rezina halqalar o'rnatish hamda pastki jag' siniqlarini tortib qo'yish uchun xizmat qiladi.

## **JAG' SINISHLARINI DAVOLASH USULLARI**

Jag' sinishlarini davolashning maqsadi qisqa muddat ichida singan bo'laklarning bitishi, prikusning to'liq tiklanishi. Buning uchun quyidagi tadbirlar amalga oshiriladi.

1. Suyak bo'laklarining bimanual repozitsiyasi.
2. Suyak bo'laklarini qattiq va stabil mahkamlash.
3. Suyak singan sohada regeneratsiya uchun sharoit yaratish.
4. Davolashni kechiktiruvchi ikkilamchi yallig'lanish jarayonlarini profilaktika qilish.

## **SUYAK BO'LAKLARI REPOZITSIYASI**

Repozitsiya bu singan suyak bo'laklarini joyiga to'g'iralshdir. Suyak bo'laklari repozitsiyasini bir momentli yoki bosqichma-bosqich amalga oshirish mumkin. Mahalliy infiltratsiyali va o'tkazuvchi og'riqsizlantirish usuli yordamida bir momentli qonsiz repozitsiyani amalga oshiriladi. Doimo suyak bo'laklarini maksimal repozitsiya qilishga intilish zarur. Agar bir momentli qonsiz repozitsiya samara bermasa, bosqichma-bosqich repozitsiya qilinadi. Bu bosqichda repozitsiya jag'lararo va mahsus apparatlar yordamida amalga oshiriladi. Agar bosqichma-bosqich repozitsiya samarasiz bo'lsa jarrohlik yo'li bilan erishiladi.

## **PASTKI JAG'NING SILJISHINI IMMOBILIZATSIYA QILISH**

Davolash suyak butunligini va funksiyasini tiklashga qaratilgan bo'ladi. Buning uchun suyak bo'laklarini repozitsiya va immobili-

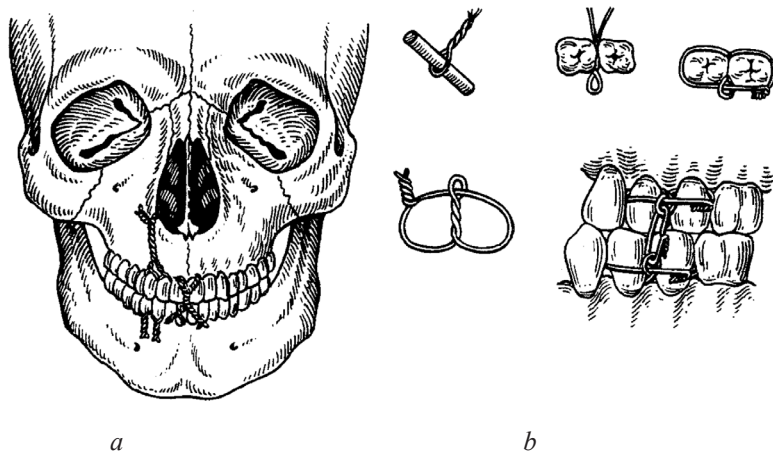
zatsiya qilinadi. Ushbu muolajalarni o'tkazish uchun mahalliy og'riq-sizlantirish o'tkaziladi, so'ng suyak bo'laklari repozitsiya qilinadi. Agar og'iz bo'shlig'ida saqlanib qolgan tishlar ko'p bo'lsa, ligaturali bog'lamlardan foydalaniladi. Bular, Ayvi, Vilga, Geykin bog'lamlari (42-rasm).

Bundan tashqari alyuminiy simi yordamida S.S.Tigershted shinasi qo'yiladi. Bemor shinani 25–30 kun davomida taqib yuradi.

Pastki jag'ning chiqishi og'iz haddan tashqari katta ochilganda: esnaganda, tish oldirilganda, me'daga zond yuborilganda, og'izni og'iz kengaytirgich bilan ochishda, pastki jag' tanasiga zarb tekkanda va shu kabilarda yuz beradi.

Eng keng tarqalgan chiqishlardan biri oldinga chiqish, bunda bo'g'im boshchasi bo'g'im do'mbog'idan sirpanib o'tib, uning oldida turib qoladi, bu holat bo'g'im yon boylamlarining tarangligi va chaynov muskullarining reflektor qisqarishi natijasida ushlanib turadi.

Jag'larni kuch bilan joyiga solishda bo'g'im boshchasini bo'g'im do'mbog'idan orqaga surishdan iborat. Bemor stul yoki kresloga o'tkaziladi. Yordam beruvchi bosh barmoqlarini sochiq bilan o'rab, pastki jag'dagi katta oziq tishlarning chaynov yuzasiga, bunday tishlar bo'l-



42-rasm. Suyak bo'laklarini ligature simlar bilan bog'lab mahkamlash:

*a* – yuqori va pastki jag'larni mahkamlash; *b* – Ayvi bo'yicha simli bog'lamlar qo'yish.

masa – alveolyar o‘siqqa qo‘yadi. Qolgan barmoqlar bilan pastki jag‘ tanasini tashqi tomondan ushlanadi. Shifokor biomonual bosimni asta orttirib pastki jag‘ bo‘g‘im boshchasini pastga siljitadi so‘ng bir turtki bilan orqaga, bo‘g‘im chuqurchasiga tushiradi. Bemor pastki jag‘ini 10–15 kun iyak sopqoni bilan fiksatsiya qilinadi.

Jag‘ning orqaga chiqishi juda kam uchraydi. Unga ko‘pincha iyakka qattiq zarb tushishi sabab bo‘lishi mumkin. Bunday chiqishda bemorning og‘zi yumilgan, pastki jag‘ esa orqaga surilgan. Bunday chiqishni joyiga solishda pastki jag‘ni oldinga va ayni vaqtda pastga tortiladi.

## **YUZ-JAG‘ SOHASI SHIKASTLANGAN BEMORLARNI PARVARISH QILISH**

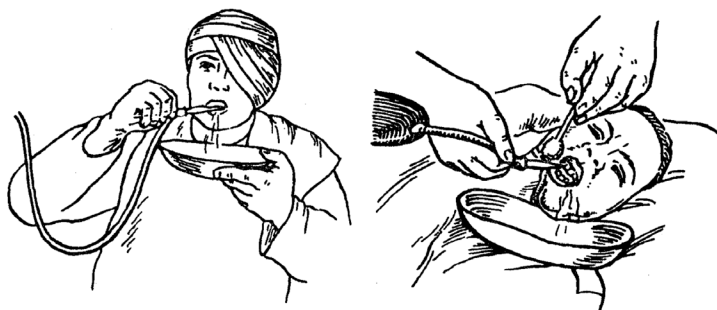Yuz-jag‘ sohasi yaralanishlarining xususiyatlari orasida emotsional – ruhiy momentlar muayyan ahamiyatga ega. Depressiv holatlar ko‘pincha yaralanishning og‘ir yengilligiga emas, balki yuz qiyofasining xunuklashish darajasiga bog‘liq bo‘ladi, chunki nisbatan yengil yaralanish hollarida ham yuzning xunuklashib qolishi qayd qilinadi.

Yaralanishlar aksariyat hollarda chaynash, yutish aktining buzilishi, nutqning o‘zgarib qolishi bilan o‘tishi mumkinligi sababli bemorlar o‘z jismoniy nuqsonlaridan iztirobga tushadilar.

Yuz-jag‘ sohasidagi shikastlanishlarda bemorni, ayniqsa birinchi hafta mobaynida o‘rinda qaddini baland vaziyatda yotqizish kerak. Bunday noiljlik holati qon oqish xavfini, qon, shilimshiq, yiring, ovqat qoldiqlaridan aspiratsiya yuz berish imkoniyatini kamaytiradi. Noiljlik holati va og‘ir bemorlarni vaqti bilan u yonboshidan bu yonboshiga yotqizish o‘pkadagi dimlanish hodisalarini va o‘pkada yalig‘lanish asoratlari yuz berish xavfini bartaraf etadi. So‘lak oqishini kamaytirish uchun kuniga 3 marta 5–6 tomchidan belladonna nastoykasi, 0,5–1 gr atropinning 1% li eritmasi teri ostiga yuboriladi. Agar, jarohat atrofidagi terida doimo namlanib turish ta’sirida bichilish paydo bo‘lsa, bu sohalarga rux mazi yoki 2% li metilen ko‘ki eritmasi surtiladi, shundan so‘ng ustidan yupqa vazelin qavati qoplanadi.

## OG‘IZ BO‘SHLIG‘INI PARVARISH QILISH

Yuz-jag‘sohasidagi yaralanishlarda chaynash akti buzilishi oqibatida og‘iz bo‘shlig‘ining o‘z-o‘zini tozalashi ro‘y bermaydi. Odatdagi parvarish qilishning esa (tishlarni tish cho‘tkasi va pasta bilan yuvish) iloji bo‘lmaydi. Shunga ko‘ra og‘iz bo‘shlig‘ida ovqat qoldiqlari, jarohat ekssudati va boshqalar yig‘ilib qoladi. Ularni tozalash uchun og‘iz bo‘shlig‘ini muntazam yuvib turish (Esmarx krujkasidan va boshqa moslamalardan) kerak bo‘ladi (43-rasm).



43-rasm. Og‘iz boshlig‘ini yuvish.

Og‘iz bo‘shlig‘ini yuvishdan maqsad ovqat qoldiqlarini mexanik tozalashgina emas, balki yoqimsiz hidni bartaraf etish hamdir. Buning uchun odatda ma‘lum darajada hid yo‘qotuvchi xossalari bo‘lgan pushti rangli kaliy permanganat eritmasi qo‘llaniladi. Zarurat bo‘lganda oqimni uzib qo‘yish uchun rezina nay va mahsus zajim kiygiziladi.

## SHINALARNI KUZATIB BORISH

Og‘iz bo‘shlig‘ini muntazam yuvib turishga qaramay, ovqat qoldiqlari va halok bo‘lgan to‘qima elementlarining bir qismi qo‘yilgan shinalarda qoladi, ligatura bilan rezina halqalar orasida shuningdek tishlararo oraliqlarda tiqilib qoladi. Shuning uchun og‘iz bo‘shlig‘ini mexanik tozalash ham kerak bo‘ladi. Bemorning og‘iz bo‘shlig‘idagi qolgan ovqat bo‘lakchalarini pinset yordamida olib tashlanadi. So‘ngra vodorod peroksid eritmasida ho‘llangan paxta tampon bilan tishlar, tishlararo oraliqlar, shinalar, ligatura va rezina halqalar qunt bilan artiladi,

shundan so'ng og'iz bo'shlig'i qayta irrigatsiya qilinadi. So'ngra shinalar to'g'ri turganligi, bo'shashib ketmaganligi, rezina ipining bo'shashib ketmaganligi va shu kabilarni ko'zdan kechirish zarur bo'ladi.

**Tayanch iboralar:**

**Jag' sinish** – jag' suyak butunligining kuch ta'siri ostida qisman yoki to'liq buzilishi;

**To'liq sinish** – suyak bo'laklari to'liq ajralishi bilan kuzatiladigan sinish turi;

**To'liq bo'lmagan sinish** – darz ketishi yoki suyak yuzasining sinishi;

**Le-For** – yuqori jag' sinishlarini ta'riflagan jarroh;

**Dislakatsion asfeksiya** – tilning orqaga ketib qolishi oqibatida hosil bo'lgan asfeksiya;

**Obturatsion asfeksiya** – halqumning yot jinslar bilan berkilib qolishi oqibatida yuzaga keladigan asfeksiya;

**Stenotik asfeksiya** – nafas yo'llari gematomasi, shishishi natijasida hosil bo'ladigan asfeksiya;

**Klapan asfeksiya** – nafas yollarini yumshoq tanglay to'qimalari bilan yopilishi oqibatida hosil bo'ladigan asfeksiya;

**Aspiratsion asfeksiya** – hushsiz bemorning nafas yo'llari qon, so'lak, qusuq massalari bilan berkilib qolishi oqibatida yuzaga keladigan asfeksiya;

**Repozitsiya** – singan suyak bo'laklarini joylash;

**Immobilizatsiya** – suyak bo'laklarini mahkamlash.

**NAZORAT UCHUN SAVOLLAR:**

1. Jag' sinishi deb nimaga aytiladi?
2. Pastki jag' sinishining nechta turi bor?
3. Nima uchun singan suyak bo'laklari siljiydi?
4. Yuqori jag' sinishining nechta turi farqlanadi?
5. Yuqori jag' sinishlarini kim ta'riflagan?
6. Sinishlarda birinchi yordam qanday tartibda amalga oshiriladi?
7. Asfeksiya deganda nimani tushunasiz?
8. Asfeksiyaning qanday turlarini bilasiz?
9. Nima uchun jag'lar sinishida immobilizatsiya qilish shart?
10. Repozitsiya deganda nimani tushunasiz?

## **XIV BOB**

### **YUZ-JAG‘ SOHASI O‘SMA KASALLIKLARI**

Turli sabablar oqibatida to‘qimalarning patologik ko‘payishi natijasida o‘smalar hosil bo‘ladi. O‘smalarda hujayralarning beto‘htov ko‘payishi kuzatiladi. O‘sma o‘zini tashkil qilgan asl to‘qimaga o‘hshash bo‘lsa ham sog‘lom a‘zo yoki to‘qimaning tuzilishidan keskin farq qiladi.

Yuz-jag‘ sohasi o‘smalari epiteliy, mezinxema, melanin hosil qiluvchi va nerv to‘qimalaridan rivojlanadi. O‘smalarning xavfsiz va xavfli turlari bor. Xavfsiz o‘smalar sekin rivojlanib, chegarasi aniq bo‘lgan tarzda o‘sadi, odatda metastoz (o‘sma hujayralarining limfa, qon tomirlar orqali tarqalishi) qaytalanmaydi. Bemorda umumiy holsizlikka sabab bo‘lmaydi, ya‘ni kaxeksiyani olib kelmaydi. Xavfsiz o‘smalar faqat to‘qima atrofida kuzatiladi va to‘qimalarning yemirilishi natijasida parchalanmaydi.

Xavfli o‘smalar yoshi yetilmagan to‘qimadan rivojlanadi, tez o‘sadi, qo‘shni to‘qimalarga o‘sib kiradi, metastazlanadi. Xavfli o‘smalarda organizmni holdan toyishi-kaxeksiya kuzatiladi. Xavfli o‘smalar to‘qimalarning yemirilishi natijasida parchalanadi.

### **YUZ-JAG‘ SOHASI XAVFSIZ O‘SMALARI**

Yuz-jag‘ sohasining xavfsiz o‘smalari 4 guruhga bo‘linadi: kistalar, odontogen o‘smalar, yumshoq to‘qimalarning xavfsiz o‘smalari va jag‘larning suyak o‘smalari.

### **ODONTOGEN KISTALAR**

Odontogen kistalar ikki hil bo‘ladi: ildiz oldi (radikulyar) va toj qismi (follikulyar). Ildiz oldi kistalari ko‘proq uchraydi. Kistalar epiteliy qavati bilan o‘rangan bo‘shliq bo‘lib, ushbu bo‘shliqni sariq

yoki jigarrangga ega bo'lgan suyuqlik bilan (transudat) to'lib turadi. Suyuqlikda xolesterin kristallari bor. Ildiz oldi kistasi sekin bir necha yil davomida rivojlanadi va 2–5 sm kattaligida bo'ladi. Alveola o'sig'i va jag' tanasi kattalashadi. Suyak to'qimasining yupqalanib qolishi natijasida kriptatsiya paydo bo'ladi. Keyinchalik suyak to'qimasi nuqsoni kuzatiladi. Kista ta'sirida tishlar o'z o'qlarini o'zgartiradilar. Kistani aniqlashda rentgenografiya va elektrodontometriyadan foydalaniladi. Rentgenogramma yordamida kistaning hajmi, joylashishi, burun bo'shlig'i, yuqori jag' bo'shlig'i bilan, tishlar bilan munosabati aniqlanadi. Follikulyar kista chiqmagan tishning emalidan rivojlanadi. Ko'pincha pastki va yuqori jag'dagi 2-premolyar 3-molyar, qoziq tishlarga bog'liq bo'ladi. Kista jag'ning alveolyar qirrasida joylashadi. Uning devori yupqa va ko'p qavatli yassi hujayra bilan qoplanadi. Kista bo'shlig'ida bir yoki bir necha, yetilgan yoki chala tishlar bo'ladi.

## **SO'LAK BEZI KISTALARI**

### **Kichik so'lak bezlarining retensiyalangan kistalari**

Lab yoki lunjlarni tishlash natijasida, so'lak ajralish qiyinlashishi oqibatida kelib chiqadi. Kista sharsimon shaklda bo'lib qattiq elastik bo'ladi. Kista kapsulasi butunligi buzilganda ichidan sarg'imtir suyuqlik ajraladi. Davolash jarrohlik yo'li bilan amalga oshirilib kista kapsulasi bilan birgalikda olib tashlanadi va chok qo'yiladi.

### **Til osti so'lak bezining retensiyalangan kistasi (ranula)**

Til yuganchasi yonida, og'iz bo'shlig'i shilliq pardasi ostida joylashadi. Kista yumaloq, ko'kimtir pushti rangda bo'lib palpatsiyada elastik konsistensiyaga egaligi aniqlanadi. Kista kattalashib tilni tanglayga ko'tarib qo'yishi mumkin. Ayrim hollarda kista jag' til osti mushagi ostida joylashishi mumkin. Kista o'lchamlarini aniqlash uchun kontrast sistorontgenografiya tekshiruvi o'tkaziladi. Til osti so'lak bezi kistasini lipoma, kavernoza gemangioma va limfangioma bilan solishtirma tashxis o'tkaziladi.

## ODONTOGEN O'SMALAR VA O'SMASIMON O'ZGARISHLAR

**Ameloblastoma (adamantinoma).** Ameloblastoma odontogen epiteliydan rivojlanadigan xavfsiz o'sma bo'lib, ammo atrofidagi to'qimalarni yemirish xususiyatiga ega. Ko'pincha pastki jag'ning molyar tishlar sohasida joylashadi. O'sma juda sekin va uzoq vaqt belgi bermasdan o'sadi. Keyinchalik yuz va suyaklarning shakli buziladi. Tashxisni aniqlashda rentgenografiya muhim o'rin tutadi. Rentgenografiyada suyakda bir yoki ko'p bo'shliqlar paydo bo'lib, bo'shliqlar yupqa suyak plastinkasi bilan ajralgan. Ameloblastomani odontogen kista, osteoblastoklastoma, xavfli o'smalar bilan taqqoslash zarur.

**Odontoma** tishlar rivojlanishining buzilishi natijasida kelib chiqib, tish to'qimalarining hammasi mavjud va yetarli, yaxshi shakllangan, ammo ularning nisbati, umumiy tuzilishi noto'g'ri. O'sma odatda premolyar va molyar qismida paydo bo'ladi. Rentgenologik tekshirishda chegarasi aniq bo'lgan, suyakning yumshoq o'chog'i ko'rinadi va unda zichlashgan ohakli moddaga o'xshash tugunlar hosil bo'ladi.

**Odontogen fibroma.** Odontogen fibroma xavfsiz, fibroplastik o'sma. O'smaning kelib chiqishi mezinxemal dentin to'qimaga bog'liq bo'lib tish ildizi yoki chiqmagan tish tojchasiga bog'liq holda joylashadi. O'sma odatda sekin va bilinmasdan o'sadi.

**Epulis.** Epulis jag' sistemasida uchraydigan o'smasimon o'zgarishdir. Jag'larning alveola qirrasida joylashadi. Periodont to'qimasidan rivojlanadi. Epulis uch turdan iborat: fibromatoz, angiomatoz, gigant xujayrali. Epulisning o'lchami 2–4 sm ga yetadi. Ko'pincha frontal tishlar sohasida alveola o'sig'i qirrasida, vestibulyar yuzada joylashadi. Shakli qum soat shakliga o'xshaydi, uning toraygan qismi tishlar orasida joylashadi. Gigant hujayrali epulis to'q qizil rangga ega. Epulisning o'sishi natijasida tishlar qimirlaydi va siljiydi. Rentgenogrammada jag' suyak to'qimasining yemirilishi kuzatiladi.



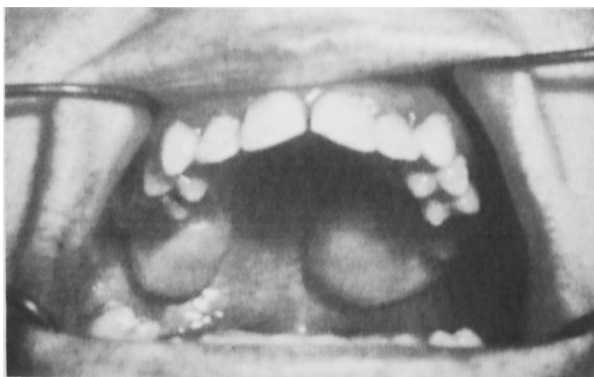
## YUMSHOQ TO‘QIMA O‘SMALARI

**Fibroma.** Tolali biriktiruvchi to‘qimadan tashkil topgan. Yumaloq shaklga ega, och pushti rangli shilliq parda bilan o‘ralgan bo‘ladi. Uchinchi molyar tishlar sohasidagi alveola o‘sig‘ining tanglay yuzasida joylashadi (44-rasm) yoki pastki jag‘ning alveola o‘sig‘ida til yuzasida joylashadi.

**Papiloma.** Milk so‘rg‘ichining va til so‘rg‘ichlarining o‘shidir. Och pushti yoki jigarrangga ega bo‘lib, gul karamga o‘xshab ketadi. Yumshoq va zich papilomalarning turi mavjud. Papiloma tilda, tanglayda va lunj shilliq pardasida joylashadi. U tez jarohatlanishi va yallig‘lanishi mumkin.

**Gemangioma.** Qon tomirlarining tug‘ma rivojlanishining buzilishi oqibatida kelib chiqadi. Ko‘proq yumshoq to‘qimalarda bo‘ladi. Gemangiomalar uchga bo‘linadi: kapillar, kavernoza va tarmoqlangan. Gemangioma turlari aralashgan holda ham uchrashi mumkin. Oddiy gemangioma yuza joylashib alvon qizil yoki to‘q ko‘kimtir tusga ega bo‘ladi. Uning rangi tashkil etuvchi komponentlariga bog‘liq (arteriya yoki vena).

**Limfangioma.** Limfangioma limfa tomirlari rivojlanishining buzilishi. O‘sma til, lab sohasida joylashadi va tez o‘sadi. Yallig‘lanishi ham mumkin. Bunda bemorning tana harorati ko‘tariladi. Tili to‘q qizil tusga kiradi va so‘rg‘ichlari bo‘rtib qoladi.



44-rasm. Alveola o‘sig‘ining odontogen fibromasi.

**Ateroma.** Yogʻ bezlari sekretining ajralishi va chiqishining toʻsishi oqibatida kelib chiqadi. Ateroma yuzda, boshda boʻlib katta hajmlarga yetishi mumkin. Ateromalar bitta va koʻp boʻlishi mumkin. Oʻsma yumaloq shaklga ega boʻlib, yumshoq va elastik boʻladi. Ustini qoplab turgan terining rangi oʻzgarib qizib qoladi.

## OSTEOGEN JAGʻ OʻSMALARI

**Xondroma.** Togʻay toʻqimasidan tashkil topadi, kam uchraydi. Jagʻning ichki yuzasida bitta yoki koʻplab tugunchalar paydo boʻladi. Koʻpincha jagʻlarda jarrohlik muolajasini oʻtkazilganidan soʻng paydo boʻladi.

**Osteoma.** Suyak toʻqimasidan hosil boʻladi. Tuzilishiga koʻra zich, spangioz va aralash turlari bor. Oʻsma funksional oʻzgarishlarga olib kelishi mumkin.

## XAVFLI OʻSMALAR

Xavfli oʻsmalar tez rivojlanib, metastaz berish xususiyatiga ega. Atrofdagi aʼzo va toʻqimalarga invaziya (infiltrativ) oʻsib kirishi natijasida yemiradi, oʻsmaning chegarasi noaniq boʻlganligi uchun jarrohlik yoʻli bilan olib tashlanganda qayta oʻsishi mumkin, organizmni zaharlab umumiy taʼsir koʻrsatadi va kasalni ozdiradi. Xavfli oʻsmalarda toʻqima atipizmidan tashqari hujayra atipizmi kuzatiladi. Hujayra-ning shakli, hajmi, sitoplazmaning rangi har xil boʻladi. Oʻzaklarning soni, shakli, joylanishi, hajmi va boʻlinishi xilma-xil boʻladi. Xavfli oʻsmalar toʻqimasi tuzilishi atipizmidan tashqari biokimyoviy, immunologik va funksional atipizmga ham ega boʻladi.

**Yuqori jagʻ raki.** Kalla skeleti suyaklari orasida yuqori jagʻning xastalanishi koʻproq 40–60 yoshlar orasidagi erkaklarda uchraydi. Kasallik kelib chiqishi tanglay, yuqori jagʻ boʻshligʻining, alveola qirasining shilliq pardasidan boshlanadi. Kasallik, avval sezilarsiz boshlanadi. Oʻsma yuqori jagʻ boʻshligʻida joylashsa bemorning burundan nafas olishi buziladi, burnidan yiring, qon aralash noxush hidli ajralma chiqadi. Bemorning tishlar sohasida uvishish sezgisi paydo boʻladi.

bo'ladi. Keyinchalik alveola o'sig'i kengayadi, tanglay gumbazi pasayadi, tishlari qimirlab qoladi. Rinoskopiya o'tkazilganda yuqori jag' bo'shlig'ining old devorining shishganligi, shilliq pardaning yallig'lanib, ko'kimtir tus olganligi aniqlanadi. Tashxisni tomografiya va sitologik tekshirish natijalari asosida aniqlanadi.

**Pastki jag' raki.** Yuqori jag' rakiga nisbatan pastki jag' raki kamroq uchraydi. Ko'proq 40–60 yoshlardagi erkaklar kasallanadi. Pastki jag' raki varrikoz yoki eroziv leykoplakiya fonida rivojlanadi. Kasallikning erta aniqlanishi tasodifiy bo'lishi mumkin, sababi kasallik sezilarsiz rivojlanadi. Kasallikning klinik belgilari uning o'sishiga bog'liq. O'sma o'sishi jarayonida pastki jag' kattalashadi va deformatsiyalanadi. Og'iz bo'shlig'i shilliq pardasida chuqur tubli yaralar paydo bo'ladi. Rentgenogrammada noaniq chegaralarga ega bo'lgan destruksiya o'chog'i aniqlanadi, xuddi «eriyotgan qand» ga o'xshaydi.

**KAPOSHI sarkomasi.** OITV kasalligi namoyon bo'lishining xarakterli belgisi hisoblanadi. O'sma limfa tolalaridan hosil bo'ladi. Ko'pincha oyoq terisida kuzatiladi. KAPOSHI sarkomasi og'iz bo'shlig'ida tanglay ba'zan milkda joylashadi. Kasallikning boshlang'ich ko'rinishida tanglay yoki milkda ko'kimtir, qora tusli dog'lar paydo bo'ladi (29-rasm). Ushbu jarayon kuchli og'riqlar bilan kechadi. Dog'lar tobora kattalashadi, rangi to'qaradi, bo'laklarga bo'linadi va tarmoqlanadi.

#### **Xafli o'smalarni davolash.**

Xafli o'smalarni davolash o'smalarni davolashda quyidagi usullardan foydalaniladi:

- Jarrohlik;
- Nur bilan davolash;
- Kimyoterapiya;
- Germonoterapiya.

Yuqorida qayd qilingan davolash usullari ko'pincha birga qoshib olib boriladi.

#### **Tayanch iboralar:**

**O'sma** – turli sabablar oqibatida to'qimalarning patologik ko'payishi;

**Xavfsiz o'smalar** – sekin rivojlanib, chegarasi aniq bo'lgan, metastoz, qaytalanmaydigan, kaxeksiyani olib kelmaydigan o'sma turi;

**Xafli o'smalar** – yoshi yetilmagan to'qimadan rivojlanib, tez o'sadigan, qoshni to'qimalarga o'sib kiradigan, metastoz va qaytalaydigan, kaxeksiyaga olib keladigan o'sma turi;

**Metastoz** – o'sma hujayralarining limfa, qon tomirlar orqali tarqalishi;

**Retsediv** – qaytalanish;

**Kaxeksiya** – bemorda umumiy holsizlik paydo bo'lishi.

#### NAZORAT UCHUN SAVOLLAR:

1. O'sma deganda nimani tushunasiz?
2. O'smalar qanday to'qimalardan rivojlanadi?
3. Qanday o'smalar turi mavjud?
4. Xavfsiz o'smalar qanday xususiyatlarga ega?
5. Yuz-jag' sohasi xavfsiz o'smalari nechta turga bo'linadi?
6. Qanday odontogen xavfsiz o'smalarni bilasiz?
7. Xafli o'smalar qanday xususiyatlarga ega?
8. Yuz-jag' sohasining qanday xafli o'smalarini bilsiz?
9. O'sma kasalliklari qanday tekshirishlar natijasida aniqlanadi?
10. O'sma kasalliklari qanday davolanadi?

### FOYDALANILGAN ADABIYOTLAR:

1. *М.Т. Александров.* «Стоматология» – Москва: «ГЕОТАР-МЕДИА», 2008 г.
2. *Х.Р. Комилов.* «Терапевтик stomatologiya. Og‘iz bo‘shlig‘i shilliq pardasi kasalliklari» – Toshkent: «Yangi asr avlodi», 2005-у.
3. *С.Н. Yusupov.* «Tish jarrohligi stomatologiyasi va yuz-jag‘ travmatologiyasi» – Toshkent: «ILM ZIYO», 2005-у.
4. *П.А. Леус.* «Заболевания зубов и полости рта» – Минск: «Вишэйная школа», 1998 г.
5. *Е.Б. Баровский.* «Терапевтическая стоматология» – Москва: «Медицина», 2002 г.
6. *Т.Г. Робитовой.* «Хирургическая стоматология» – Москва: «Медицина» 2002 г.

## MUNDARIJA

Kirish.....	3
<b>I BOB. OG‘IZ BO‘SHLIG‘I ORGANLARI ANATOMIYASI, GISTOLOGIIYASI VA FIZIOLOGIYASI .....</b>	<b>4</b>
Yuqori jag‘ suyagi.....	4
Pastki jag‘ .....	5
Og‘iz bo‘shlig‘i.....	6
Tishlar .....	8
Tish guruhlari .....	10
Tishning anatomik tuzilishi.....	11
Tishning gistologik tuzilishi.....	12
Periodont .....	13
Parodont .....	15
Tishlarning farqlovchi belgilari.....	15
<b>II BOB. AHOLIGA STOMATOLOGIK YORDAM TASHKIL ETISH.....</b>	<b>18</b>
Stomatologik xonalarning jihozlanishi .....	18
Stomatologik moslamalar .....	20
Bor mashinalar.....	20
Stomatologik asboblari .....	20
<b>III BOB. ASEPTIKA VA ANTISEPTIKA .....</b>	<b>25</b>
Foydalanilgan stomatologik asboblarga ishlov berish.....	27
Steril stolni tayyorlash.....	28
<b>IV BOB. STOMATOLOGIK BEMORNI TEKSHIRISH USULLARI .....</b>	<b>30</b>
Yordamchi tekshirish usullari .....	32
Stomatologik bemorning kasallik varaqasi.....	36
<b>V BOB. STOMATOLOGIYADA OG‘RIQSIZLANTIRISH.....</b>	<b>39</b>
Umumiy og‘riqsizlantirish.....	39
Premedikatsiya.....	40
Mahalliy og‘riqsizlantirish .....	41
Mahalliy og‘riqsizlantirishda uchraydigan xato va asoratlari .....	43
<b>VI BOB. TISH QATTIQ TO‘QIMALARINING NUQSONLARI .....</b>	<b>49</b>
Tish qattiq to‘qimalarining nokariyesli nuqsonlari.....	49
Tishning rivojlanish davrida hosil bo‘lgan nuqsonlari .....	50
Endemik flyuoroz.....	51
Tish milkni yorib chiqqanidan so‘ng hosil bo‘lgan nuqsonlar .....	53
Tish jarohatlari.....	55
Kariyes .....	57

Yuza kariyes.....	60
Kariyes profilaktikasi.....	63
<b>VII BOB. PULPITLAR.....</b>	<b>65</b>
O‘tkir pulpitlar.....	66
Surunkali pulpitlar.....	66
Pulpitlarni davolash.....	67
<b>VIII BOB. PERIODONTITLAR.....</b>	<b>73</b>
Periodontitlar tasnifi.....	73
O‘tkir periodontitlar.....	74
Surunkali periodontitlar.....	75
Periodontitlarni davolash.....	77
<b>IX BOB. PARODONT KASALLIKLARI.....</b>	<b>80</b>
Gingivitlar.....	81
Parodontitlar.....	82
Parodontoz.....	87
Parodont to‘qimasining neoplastik yallig‘lanishi.....	88
<b>X BOB. OG‘IZ BO‘SHLIG‘I SHILLIQ PARDASI KASALLIKLARI.....</b>	<b>90</b>
Jarohat oqibatida kelib chiqqan kasalliklar.....	91
Mexanik shikastlanish.....	91
Yuqumli kasalliklarda shilliq parda jarohati.....	94
Allergik va toksik allergik kasalliklar.....	99
Og‘iz bo‘shlig‘i shilliq pardasining ekzogen intoksikatsiyalardagi o‘zgarishlari.....	102
Tizim kasalliklarida og‘iz bo‘shlig‘i shilliq pardasining o‘zgarishi.....	102
Til anamaliyasi va tegishli kasalliklar.....	103
Lab kasalliklari.....	104
<b>XI BOB. YUZ-JAG‘ SOHASI YALLIG‘LANISH KASALLIKLARI.....</b>	<b>106</b>
Jag‘ periostitlari.....	106
Jag‘ osteomiyelitlari.....	107
Yuz-jag‘ sohasi abscessi va flegmonalari.....	110
Limfadenitlar.....	112
<b>XII BOBTISH OLISH OPERATSIYASI.....</b>	<b>114</b>
Omburlar yordamida tish olish operatsiyasi.....	115
Tish olish operatsiyasi asoratlari.....	118
<b>XIII BOB. YUZ-JAG‘ JAROHATLARI.....</b>	<b>123</b>
Pastki jag‘ jarohatlari va sinishlari.....	123
Yuqori jag‘ jarohatlari va sinishlari.....	125

Yuz-jagʻ sohasi jarohatlari va sinishlarida birinchi tibbiy yordam.....	126
Jagʻ sinishlarini davolash usullari.....	129
Suyak boʻlaklari repozitsiyasi .....	129
Pastki jagʻning siljishini immobilizatsiya qilish.....	129
Yuz-jagʻ sohasi shikastlangan bemorlarni parvarish qilish.....	131
Ogʻiz boʻshligʻini parvarish qilish.....	132
Shinalarni kuzatib borish .....	132
<b>XIV BOB. YUZ-JAGʻ SOHASI OʻSMA KASALLIKLARI .....</b>	<b>134</b>
Yuz-jagʻ sohasi xavfsiz oʻsmalari.....	134
Odontogen kistalar.....	134
Soʻlak bezi kistalari .....	135
Odontogen oʻsmalar va oʻsmasimon oʻzgarishlar .....	136
Yumshoq toʻqima oʻsmalari.....	137
Osteogen jagʻ oʻsmalari .....	138
Xavfli oʻsmalar .....	138
Foydalanilgan adabiyotlar: .....	141

**N.A. TASHPULATOVA**

## **STOMATOLOGIK KASALLIKLAR**

*Kasb-hunar kollejlari uchun oʻquv qoʻllanma*

*Qayta nashr*

*Toshkent – «Fan va texnologiya» – 2016*

Muharrirlar: *N. Umarova, S. Akramov*

Badiiy muharrir: *X. Yakubov* Musahhihlar:

*L. Oppogova, N. Hasanova* Kompyuterda

tayyorlovchi: *Ye. Belyatskaya*

**E-mail: tipografiyacent@mail.ru Tel: 245-57-63, 245-61-61.**

**Nasr.lits. AI.№149, 14.08.09. Bosishga ruxsat etildi:**

**17.10.2016. Bichimi 60x84 <sup>1</sup>/<sub>16</sub>. «Times Uz» garniturası.**

**Ofset usulida bosildi. Shartli bosma tabogʻi 8,75.**

**Nashr bosma tabogʻi 9,0. Tiraji 682. Buyurtma №186.**

**Original-maket «Vorıs-nashriyot» da tayyorlandi.**

**«Fan va texnologiyalar Markazining bosmaxonasi» da chop etildi. 100066, Toshkent shahri, Olmazor koʻchasi, 171-uy.**